

# MANUAL DE PRÁCTICAS DE **ANATOMÍA II**

María Teresa Barrón Torres  
Marina Morales Doria  
Dámaris González Barrón



VERDAD, BELLEZA, PROBIIDAD



# **Manual de Prácticas de Anatomía II**

---

Manual de Prácticas de Anatomía II / María Teresa Barrón Torres, Marina Morales Doria, Dámaris González Barrón, autoras.—Cd. Victoria, Tamaulipas : Universidad Autónoma de Tamaulipas, 2026.

143 págs. ; 17 x 23 cm.

1. Anatomía humana. citología. histología

LC: **QM33.3 M3.6 2025**

DEWEY: **611 MFC**

---

Universidad Autónoma de Tamaulipas  
Matamoros SN, Zona Centro  
Ciudad Victoria, Tamaulipas C.P. 87000  
D. R. © 2025

Consejo de Publicaciones UAT  
Centro Universitario Victoria  
Centro de Gestión del Conocimiento. Segundo Piso  
Ciudad Victoria, Tamaulipas, México. C.P. 87149  
Tel. (52) 834 3181-800 • extensión: 2905  
*cpublicaciones@uat.edu.mx • www.uat.edu.mx • https://libros.uat.edu.mx/*

Libro aprobado por el Consejo de Publicaciones UAT  
ISBN UAT: 978-607-69439-6-0

Se prohíbe la reproducción total o parcial de esta obra incluido el diseño tipográfico y de portada, sea cual fuera el medio, electrónico o mecánico, sin el consentimiento del Consejo de Publicaciones UAT.

Libro digital

**Este manual fue evaluado y aprobado por el Consejo de Publicaciones de la UAT para el uso del sello editorial de la Universidad Autónoma de Tamaulipas. Su contenido fue sometido al análisis de un software antiplagio para garantizar su originalidad e integridad.**



VERDAD, BELLEZA, PROBIIDAD

# Manual de Prácticas de Anatomía II

María Teresa Barrón Torres  
Marina Morales Doria  
Dámaris González Barrón

**Autoras**



MVZ MC Dámaso Leonardo Anaya Alvarado  
PRESIDENTE

Dr. Fernando Leal Ríos  
VICEPRESIDENTE

Dra. Dora María Lladó Lárraga  
SECRETARIA TÉCNICA

Mtro. Eduardo García Fuentes  
VOCAL

Dra. Rosa Issel Acosta González  
VOCAL

CP Jesús Francisco Castillo Cedillo  
VOCAL

MVZ Rogelio de Jesús Ramírez Flores  
VOCAL

**Comité Editorial del Consejo de Publicaciones de la Universidad Autónoma de Tamaulipas**

**Dra. Lourdes Arizpe Slogher** • Universidad Nacional Autónoma de México | **Dr. Amalio Blanco** • Universidad Autónoma de Madrid, España | **Dra. Rosalba Casas Guerrero** • Universidad Nacional Autónoma de México | **Dr. Francisco Díaz Bretones** • Universidad de Granada, España | **Dr. Rolando Díaz Lowing** • Universidad Nacional Autónoma de México | **Dr. Manuel Fernández Ríos** • Universidad Autónoma de Madrid, España | **Dr. Manuel Fernández Navarro** • Universidad Autónoma Metropolitana, México | **Dra. Juana Juárez Romero** • Universidad Autónoma Metropolitana, México | **Dr. Manuel Marín Sánchez** • Universidad de Sevilla, España | **Dr. Cervando Martínez** • University of Texas at San Antonio, E.U.A. | **Dr. Darío Páez** • Universidad del País Vasco, España | **Dra. María Cristina Puga Espinosa** • Universidad Nacional Autónoma de México | **Dr. Luis Arturo Rivas Tovar** • Instituto Politécnico Nacional, México | **Dr. Aroldo Rodrigues** • University of California at Fresno, E.U.A. | **Dr. José Manuel Valenzuela Arce** • Colegio de la Frontera Norte, México | **Dra. Margarita Velázquez Gutiérrez** • Universidad Nacional Autónoma de México | **Dr. José Manuel Sabucedo Cameselle** • Universidad de Santiago de Compostela, España | **Dr. Alessandro Soares da Silva** • Universidad de São Paulo, Brasil | **Dr. Akexandre Dorna** • Universidad de CAEN, Francia | **Dr. Ismael Vidales Delgado** • Universidad Regiomontana, México | **Dr. José Francisco Zúñiga García** • Universidad de Granada, España | **Dr. Bernardo Jiménez** • Universidad de Guadalajara, México | **Dr. Juan Enrique Marciano Medina** • Universidad de Puerto Rico-Humacao | **Dra. Ursula Oswald** • Universidad Nacional Autónoma de México | **Arq. Carlos Mario Yori** • Universidad Nacional de Colombia | **Arq. Walter Debenedetti** • Universidad de Patrimonio, Colonia, Uruguay | **Dr. Andrés Piqueras** • Universitat Jaume I, Valencia, España | **Dra. Yolanda Troyano Rodríguez** • Universidad de Sevilla, España | **Dra. María Lucero Guzmán Jiménez** • Universidad Nacional Autónoma de México | **Dra. Patricia González Aldea** • Universidad Carlos III de Madrid, España | **Dr. Marcelo Urra** • Revista Latinoamericana de Psicología Social | **Dr. Rubén Ardila** • Universidad Nacional de Colombia | **Dr. Jorge Gissi** • Pontificia Universidad Católica de Chile | **Dr. Julio F. Villegas †** • Universidad Diego Portales, Chile | **Ángel Bonifaz Ezeta †** • Universidad Nacional Autónoma de México

# Índice

Prefacio	11
Prólogo	13
Introducción	15
Generalidades	17
<b>Capítulo 1</b>	<b>21</b>
<b>Neuroanatomía y órganos de los sentidos</b>	
Práctica 1	23
Procedimiento para las prácticas del esqueleto axil	
Práctica 2	29
Procedimiento para la extracción del sistema nervioso central en el cadáver	
Práctica 3	31
Configuración externa de la médula espinal	
Práctica 4	35
Configuración externa del tallo cerebral	
Práctica 5	39
Configuración externa del cerebelo	
Práctica 6	43
Configuración externa del cerebro	

Práctica 7	<b>47</b>
Procedimiento para el estudio integral de la configuración interna y sistematización del sistema nervioso central	
Práctica 8	<b>51</b>
Configuración interna y sistematización del tallo cerebral	
Práctica 9	<b>55</b>
Configuración interna y sistematización de cerebelo	
Práctica 10	<b>59</b>
Configuración interna y sistematización del cerebro	
Práctica 11	<b>63</b>
Estudio de las tónicas y los medios refringentes en un globo ocular de bovino	
Práctica 12	<b>67</b>
Estudio de las tónicas y los medios refringentes del globo ocular utilizando un modelo anatómico	
Práctica 13	<b>71</b>
Estudio de la órbita y su contenido (abordaje superior)	
Práctica 14	<b>75</b>
Estudio del oído externo y extracción de la cadena osicular del oído medio	
<b>Capítulo 2</b>	<b>77</b>
<b>Cabeza y cuello</b>	
Práctica 1	<b>79</b>
Región facial superficial	
Práctica 2	<b>83</b>
Estudio del corte sagital de cabeza	

Práctica 3 Triángulos del cuello	87
<b>Capítulo 3</b> <b>Aparato digestivo</b>	91
Práctica 1 Glandulas salivales	93
Práctica 2 Aparato masticador	97
Práctica 3 Pared anterolateral del abdomen	101
Práctica 4 Canal inguinal	105
Práctica 5 Estómago y bazo	109
Práctica 6 Hígado y vías biliares	113
Práctica 7 Yeyuno e íleon	117
Práctica 8 Duodeno y páncreas	121
Práctica 9 Marco cólico	125
Práctica 10 Riñon y glándula suprarrenal	129

Capítulo 4

**Pelvis**

**133**

Práctica 1

**Pelvis masculina**

**135**

Práctica 2

**Pelvis femenina**

**139**

## Prefacio

El *Manual de Prácticas de Anatomía II*, ha sido elaborado para el estudio del cuerpo humano, organizando sus contenidos de acuerdo con los dos ejes temáticos de la asignatura homónima:

- a. Neuroanatomía y órganos de los sentidos.
- b. Esplacnología; disecciones de cabeza, cuello, abdomen y pelvis.

Estos contenidos poseen una mayor dificultad, exigiendo al alumno un pensamiento tridimensional en términos de anatomía, de gran importancia en la interpretación de los exámenes de gabinete que utilizarán en su práctica clínica. La información relevante que debe adquirir el alumno antes y durante su práctica de disección ha sido sistematizada para un estudio eficiente que le proporcione bases sólidas al utilizar los cadáveres disecados durante el curso de Anatomía I, junto con modelos óseos humanos aislados o articulados, con modelos anatómicos ya existentes o elaborados creativamente por el alumno.

Se continúa con la estructura del Manual de Prácticas de Anatomía I indicando de manera concisa las estructuras a estudiar, anexando en cada práctica preguntas que a manera de autoevaluación afirmen el conocimiento adquirido, en la búsqueda de calidad y mejora continua en su aprendizaje. Las prácticas son producto de la experiencia que la Academia de Anatomía ha recogido a través del tiempo.

El formato general de estas prácticas, su título, distribución y procedimiento fueron tomados del conjunto de disecciones clásicas que se realizan en la Facultad de Medicina de la UNAM.



## Prólogo

Me congratulo al presentar a toda la comunidad universitaria este manual que constituye una herramienta didáctica y oportuna, para facilitar la adquisición de conocimiento de la anatomía humana con las que debe contar todo médico cirujano competente, el abordaje de la publicación está pensado para asegurar un fácil acceso a la información, mostrar las partes que integran el cuerpo humano y orientar al médico en formación antes de que incurriere en ediciones más extensas.

La mejor manera de rendir homenaje a las autoras de este manual, quienes destinaron tiempo y esfuerzo para escribirlo, consiste en leerlo, subrayarlo y criticarlo para que la próxima edición sea aún mejor.

*Carpe diem*

**Dr. Raúl de León Escobedo**

Director de la Facultad de Medicina

“Dr. Alberto Romo Caballero”,

de la Universidad Autónoma de Tamaulipas



## Introducción

Como médicos y docentes responsables de la formación integral de las futuras generaciones, anhelamos transmitirles el interés por los conocimientos teóricos necesarios para su preparación clínica y el ejercicio de la profesión médica. Para estudiar el cuerpo humano, serán de gran utilidad los aprendizajes obtenidos durante el curso de Anatomía I, relacionados con la formación intelectual, social, y el desarrollo de hábitos como la observación sistemática, esfuerzo, tenacidad y perseverancia, que los lleven a construir, integrar, reflexionar y transferir los aprendizajes adquiridos.

Se busca fortalecer el aprendizaje continuo, el espíritu de investigación para enjuiciar de manera razonable y la crítica a los conocimientos o experiencias adquiridas. Así mismo, se promueve el dominio de competencias específicas de inducción que se ejercitarán en este curso, completándose el proceso con el resto de las asignaturas de la carrera médica.

*Dra. Ma. Teresa Barrón Torres*



## Generalidades

### Reglamento de anfiteatro

- Artículo 1.** Para participar en clase y trabajar con los cadáveres es obligatorio usar bata médica, guantes quirúrgicos de látex, gorro quirúrgico y cubrebocas.
- Artículo 2.** No entrar al anfiteatro con zapatos abiertos (suecos, sandalias).
- Artículo 3.** No entrar con alimentos ni bebidas.
- Artículo 4.** No fumar ni utilizar encendedores dentro del área.
- Artículo 5.** Los equipos de trabajo deben tener estuche de disecciones y guantes de látex desechables en cada clase.
- Artículo 6.** No sentarse ni poner mochilas o libros sobre las planchas metálicas.
- Artículo 7.** Cuidar y conservar los recursos materiales del anfiteatro
- Artículo 8.** Transportar con cuidado y respeto los cadáveres.
- Artículo 9.** Mantener apagados los teléfonos celulares.
- Artículo 10.** Estudiar previamente la región a disecar.
- Artículo 11.** No salir del anfiteatro con los guantes puestos.
- Artículo 12.** No agarrar con los guantes puestos maniguetas, jaladoras o interruptores eléctricos.
- Artículo 13.** Guardar silencio; mantener orden y limpieza dentro del anfiteatro; respetar a los compañeros.
- Artículo 14.** Al término de las prácticas, eliminar los guantes y el material cortante en los sitios indicados y en los recipientes autorizados, evitando tirar basura al piso o dejarla sobre las planchas.
- Artículo 15.** Todos los miembros del equipo deben participar para sacar y guardar los cadáveres.
- Artículo 16.** No tomar fotografías ni videos de los cadáveres o de los interiores del anfiteatro.

## Organización del trabajo

### A. Actividades del profesor

1. Formar equipos de alumnos que trabajarán juntos durante el periodo de clases.
2. Determinar los días y las horas en que se presentará la disección previamente asignada. La región se disecará dentro del horario de funcionamiento del anfiteatro: lunes a viernes entre las 7:00 y 17:00 h.
3. Presentar la disección completamente terminada la semana siguiente de que fue asignada dentro del horario previsto para el equipo. Si el día de la presentación coincide con un día festivo, se harán los ajustes necesarios.
4. Efectuar la revisión y evaluación de las regiones trabajadas por los equipos, acreditándolas individualmente a través de un interrogatorio oral, en caso de que la región no esté realizada debidamente o no esté concluida, el equipo reprobará su práctica.
5. Contestar las preguntas de los alumnos y orientarles acerca del procedimiento de la disección, cuando así lo soliciten.
6. Los maestros y los alumnos serán responsables del orden en el anfiteatro

### B. Actividades de los alumnos

1. Ser responsables de crear y mantener un ambiente de respeto, trabajo y cooperación en el interior del equipo durante todo el semestre.
2. Disecar las regiones asignadas previamente, el trabajo se realizará todos los días hábiles en el horario de funcionamiento del anfiteatro, exceptuando la hora en que corresponda a su profesor revisar su región.
3. Asistir debidamente uniformados, con el equipo de protección completo, puntuales y con una actitud correcta hacia sus compañeros y superiores
4. Presentar su reporte escrito en este manual en la hoja de trabajo práctico correspondiente, recordando que un reporte es un trabajo de síntesis e integración de conocimientos, reforzados por las actividades realizadas. La creatividad para su elaboración es muy importante.

## Propósitos medio del trabajo de disección

- Identificar los diferentes planos en que se disponen los elementos anatómicos de las distintas regiones del cuerpo humano.
- Relacionar los aspectos descriptivos y analíticos estudiados en el aula con la práctica en el cadáver virtual para efectuar deducciones clínicas y operatorias.
- Desarrollar creatividad en la elaboración de modelos anatómicos que se utilizarán en las prácticas con órganos del sistema nervioso central, aparatos digestivo y genitourinario, el sistema endócrino, etcétera.
- Demostrar responsabilidad al asistir el tiempo necesario para la preparación de cada región en el cadáver.
- Demostrar confianza al trabajar en forma independiente, pero al mismo tiempo cooperar con las actividades de su equipo.
- Ejercitar las habilidades de síntesis, análisis, abstracción y sistematización de la información adquirida en la clase teórica a través de la interacción con el docente.

## Modo de empleo del manual

- Este manual es una guía que ofrece descripciones, ilustraciones y lecturas sugeridas en la bibliografía complementaria.
- Las prácticas describen los pasos para su realización. Gran parte del éxito en su ejecución o presentación descansa en la atención que se le conceda a la perspectiva anatómica, la región corporal, la organización del trabajo y la evaluación descrita en el manual.
- Los alumnos deben completar el *Reporte integrado del trabajo práctico* que se debe ser firmado por el maestro, constituyendo un control personal del trabajo realizado por el equipo.
- La hoja de trabajo deberá contener el *reporte gráfico y escrito* de la práctica que represente las estructuras visualizadas en el cadáver virtual, utilizando cuadros sinópticos, diagramas de flujo o mapas conceptuales, que le será requerida por el maestro como complemento de su disección.
- Se sugiere usar colores que lleven implícita una connotación simbólica asociada: rojo para arterias y músculos, azul para venas, amarillo para nervios, etcétera.
- Se recomienda limitar el uso de los esquemas e información, siendo de mayor valor un reporte que incluya información sobre las estructuras visualizadas o señaladas en los dibujos.

- La calidad en la presentación e integración del texto con las imágenes será objeto de evaluación para la calificación final.
- Para tener derecho a la calificación en ordinario de *Anatomía teórica*, los alumnos deberán acreditar el 80 % de las prácticas programadas.

## Puntos para acreditar la presentación de la práctica

- Dominio de la anatomía de superficie.
- Visualización clara de los elementos anatómicos de la región por planos señalando sus relaciones.
- Aplicación clínico-anatómica de las relaciones descritas anteriormente.
- Cantidad y calidad de respuestas emitidas durante el interrogatorio oral.
- Representación de la región integrada usando dibujos esquemáticos, diagramas de flujo y/o resúmenes que afirmen que el conocimiento ha sido adquirido.
- Integración de la información proporcionada al describir el aspecto externo de una estructura determinada (ejemplo: del tallo cerebral) con las características de su configuración interna.

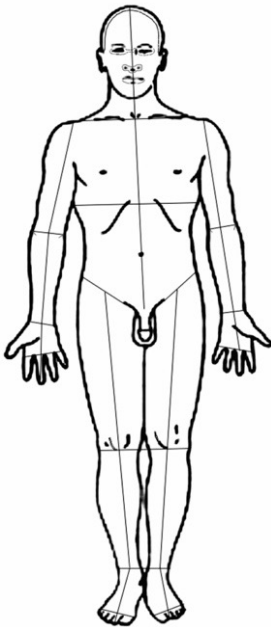


Figura 1. Líneas de incisión, vista anterior.  
Fuente: elaboración propia.

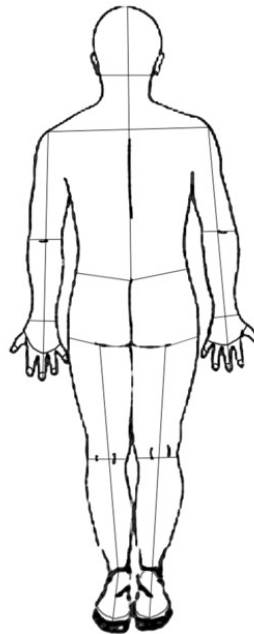


Figura 2. Líneas de incisión, vista dorsal.  
Fuente: elaboración propia.

Capítulo 1

# **Neuroanatomía y órganos de los sentidos**



## Práctica 1

# Procedimiento para las prácticas del esqueleto axial

### Trabajo previo

El alumno estudia en su libro de texto los huesos del cráneo, cara y columna vertebral de manera individual, identificando sus características, relacionando cada accidente óseo con la información relevante; por ejemplo: superficies articulares, hiatos, orificios, impresiones, escotaduras, etcétera, con la estructura nerviosa o vascular que le da origen o paso. Lo anterior es una etapa previa al estudio del esqueleto de la cabeza en general. La información anterior se representa con esquemas o cuadros sinópticos para facilitar su aprendizaje.

### Indicaciones

#### Base de cráneo

Examinar las vistas exocraneana y endocraneana de la base del cráneo, localizando las divisiones en zonas, fosas con sus límites y elementos óseos que las conforman. En la vista exocraneana, poner especial atención en los espacios que dan paso o alojan estructuras vasculares y nerviosas, así como las superficies articulares y zonas de inserción muscular. Al estudiar la vista endocraneana, se debe analizar la arquitectura del cráneo localizando las zonas de fuerte resistencia y los puntos débiles cuya fragilidad toma relevancia en casos de fracturas de la base del cráneo.

#### Fosas y cavidades del cráneo

Estudiar en los libros de anatomía clínica acerca de la conformación de las siguientes fosas y cavidades: órbitas, nasales e infratemporales (cigomática y pterigopalatina). De cada cavidad, se analizará su ubicación, forma (si es que la presenta), conformación, aspecto de sus paredes y contenido. Cada pared se nombrará de acuerdo con su

orientación y se describirán los accidentes óseos, así como los espacios que permiten la comunicación con otras cavidades y los elementos que transcurren por ellos.

## Raquis

Analizar las características generales, particulares e individuales de las vértebras libres, dando importancia a la manera como se articulan entre sí y con otros elementos óseos (cráneo y costillas), además de observar los agujeros intervertebrales, el canal vertebral en su conjunto y los elementos que alojan o dan paso. Las vértebras son referencia para situar o proyectar estructuras cervicales, torácicas o abdominales; se recomienda repasar la información pertinente; ejemplo: atlas y axis en la pared posterior del espacio retroestíleo, C<sub>3</sub> a nivel del hueso hioides, C<sub>4</sub> bifurcación carotídea, etcétera.

## Aproximación a la clínica

### Línea basal del cráneo

Sigue una línea imaginaria que se extiende desde el borde superior de la cavidad orbitaria, pasando por el borde superior del meato acústico externo, llegando atrás hasta la línea nucal superior y la protuberancia occipital externa en la escama del occipital.

### Hoz del cerebro, seno sagital superior y fisura longitudinal del cerebro

Se puede estimar la ubicación de estas estructuras trazando una línea imaginaria que pasa por el vértice de la calota craneana en el plano sagital que une la raíz de la nariz con la protuberancia occipital externa.

### Pterión

Es un punto craneométrico que se encuentra a 4 cm por encima del punto medio del arco cigomático. Aunque no está marcado por ninguna señal externa, este sitio es importante ya que en su cara endocraneana coincide con la trayectoria de la arteria meníngea media.

## Referencias superficiales para la realización de una punción lumbar

Se sitúa al paciente en decúbito lateral o en posición sedente. Debe flexionarse el tronco anteriormente para abrir al máximo los espacios entre láminas adyacentes de la región lumbar al mismo tiempo que las apófisis espinosas de esta región se hacen más prominentes. Una línea imaginaria que une los puntos más altos de las crestas ilíacas pasa sobre la apófisis espinosa de la cuarta vértebra lumbar. La profundidad que debe alcanzar la aguja varía desde 2.5 cm o menos en los niños hasta 10 cm en los adultos obesos.

## Reporte integrado del trabajo práctico

Fecha \_\_\_\_\_ Práctica # \_\_\_\_\_

Nombre de la región \_\_\_\_\_

Firma del maestro \_\_\_\_\_

## Reporte integrado del trabajo práctico

Fecha \_\_\_\_\_ Práctica # \_\_\_\_\_

Nombre de la región \_\_\_\_\_

Firma del maestro \_\_\_\_\_



## Práctica 2

# Procedimiento para la extracción del sistema nervioso central en el cadáver

1. Respetando las líneas de incisión en la región del dorso del tronco y del cráneo, separar las masas musculares localizadas en los canales vertebrales y los tejidos blandos aplicados en la bóveda craneana.
2. Seccionar las láminas de las vértebras en el punto de unión con los procesos articulares a lo largo de todo el canal vertebral, iniciando en el atlas y prolongando el nivel de corte hasta el nivel de la tercera vértebra sacra.
3. En la bóveda craneana se realiza un corte transversal en el cráneo siguiendo una línea ubicada a 2 cm, por encima de los siguientes puntos de referencia: reborde supraorbitario, conducto auditivo externo y protuberancia occipital externa para obtener así una adecuada exposición del cerebro al retirar la calota craneana y conservar la duramadre que cubre a este órgano.
4. Se ejecuta un corte en cuña a nivel de la escama del occipital y unirlo a las secciones efectuadas en los pasos dos y tres.
5. Se extrae el encéfalo y la médula espinal de su estuche óseo y se conserva en un recipiente con sustancias conservadoras, después de haberlos identificado.

## Reporte integrado del trabajo práctico

Fecha \_\_\_\_\_ Práctica # \_\_\_\_\_

Nombre de la región \_\_\_\_\_

Firma del maestro \_\_\_\_\_

## Práctica 3

# Configuración externa de la médula espinal

### Trabajo previo

Estudiar en su libro de texto sobre la médula espinal: límites, porciones, circunferencia, caras con sus correspondientes surcos, fisuras y disposición de las raíces espinales y vasos sanguíneos que la recorren e irrigan; constitución y ubicación de la cauda equina; disposición de las meninges que envuelven a la médula espinal y su relación con las raíces espinales.

### Etapas de la disección

Realizar un corte a lo largo de la línea media anterior de la cubierta dural que envuelve a la médula espinal. Localizar el límite superior de la médula espinal calculando su ubicación aproximadamente a 3 cm por debajo del surco bulbopontino (sitio aproximado de la decusación piramidal) y ejecutar allí un corte transversal para separar la médula espinal del encéfalo. Completar el procedimiento anterior con un corte longitudinal en la línea media posterior de la duramadre para obtener así una exposición adecuada de la médula espinal.

### Aproximación a la clínica

La médula espinal está protegida contra traumatismos por el líquido cefalorraquídeo que le rodea y se mantiene en su posición por los ligamentos dentados derivados de la piamadre a cada lado y el *filum terminale* que termina perforando la parte inferior del saco dural. Si se llega a afectar la protección ósea por una fractura-luxación, sobre todo en la región dorsal donde el canal vertebral tiene menor diámetro, el hueso fracturado puede dañar la médula espinal. Cuando se sospecha una lesión de la columna, es esencial manipular con mucho cuidado al paciente para evitar que las vértebras experimenten mayor luxación y causen daño en la médula espinal. El

paciente debe ser elevado cuidadosamente con múltiples soportes bajo los pies, las rodillas, la pelvis, la espalda, los hombros y la cabeza, y colocado sobre una camilla rígida o un tablero para su transporte al hospital.

La médula espinal está segmentada, y los pares de raíces posteriores o sensitivas y anteriores o motoras que se asocian a cada mielómero dejan el canal vertebral a través de los agujeros intervertebrales. Es de menor longitud que el raquis y en el adulto termina por debajo del nivel del borde inferior de la vértebra L<sub>1</sub>. El espacio subaracnoideo se extiende hacia abajo más allá de la médula espinal y termina al nivel del borde inferior de la segunda vértebra sacra. Es posible insertar una aguja de punción espinal en el espacio subaracnoideo por debajo del nivel de la vértebra L<sub>2</sub> sin causar daño a la médula espinal.

## Reporte integrado del trabajo práctico

Fecha \_\_\_\_\_ Práctica # \_\_\_\_\_

Nombre de la región \_\_\_\_\_

Firma del maestro \_\_\_\_\_



## Práctica 4

# Configuración externa del tallo cerebral

### Trabajo previo

- Estudiar en el libro de texto el concepto de tallo cerebral o tronco encefálico, la descripción básica de los límites y las superficies que presenta para su estudio asociando las características externas con el elemento interno que le origina.
- Poner énfasis en el origen aparente de los nervios craneales, las relaciones del tallo cerebral y su vascularización, las meninges que le envuelven con las cisternas de líquido cefalorraquídeo, etcétera.
- Relacionar los elementos óseos que corresponden a cada uno de los elementos del tallo cerebral.

### Etapas de la disección

Para aislar el tallo cerebral se procederá a efectuar un corte a través de los tres pares de pedúnculos cerebelosos, con lo cual se separará el cerebelo del tallo cerebral; después se efectuará un corte transversal a nivel del extremo superior de los pedúnculos cerebrales, por arriba del nivel de los colículos superiores para separarlos del resto del encéfalo. Una vez separado el tallo del encéfalo, limpiar con cuidado las estructuras que de él emergen: pares craneales y vasos sanguíneos.

### Aproximación a la clínica

#### Médula oblonga y el aumento de la presión en la fosa craneana posterior

Debido a su posición en la fosa craneana posterior, el bulbo raquídeo es afectado cuando crecen tumoraciones en esta celda; en estos casos las tonsilas cerebelosas y la médula oblonga tienden a deslizarse a través del foramen magno. La herniación de

las tonsilas cerebelosas origina síntomas como cefalea, rigidez de cuello y parálisis de los nervios glosofaríngeo, vago, espinal e hipogloso, debido a la tracción. En esta situación está contraindicado realizar una punción lumbar, debido a que la retirada súbita de líquido cefalorraquídeo puede desencadenar un aumento de presión del encéfalo a través del foramen magno y se produzca una detención súbita de las funciones vitales tales como el automatismo respiratorio y el latido cardíaco.

### Tumores del puente de Varolio

El astrocitoma del puente que aparece en la infancia es el tumor más frecuente del tallo cerebral. El cuadro clínico consiste en: parálisis de los nervios craneales homolaterales y una hemiparesia contralateral, es decir, un síndrome alterno del tallo cerebral.

### Mesencéfalo

También llamado istmo del encéfalo pasa a través de la incisura del tentorio o foramen oval de Pacchioni. Es susceptible de presentar tumores, hemorragias o infartos que producirán una variedad de signos y síntomas. Un movimiento lateral súbito de la cabeza puede originar que los pedúnculos cerebrales presionen los bordes del foramen oval. Los movimientos bruscos de la cabeza causados por traumatismos hacen que las diferentes partes del encéfalo se muevan a velocidades distintas unas en relación con otras: el prosencéfalo puede moverse con una velocidad diferente a la del cerebelo. Esto causará que el mesencéfalo se doble, se estire o se desgarre.

## Reporte integrado del trabajo práctico

Fecha \_\_\_\_\_ Práctica # \_\_\_\_\_

Nombre de la región \_\_\_\_\_

Firma del maestro \_\_\_\_\_



## Práctica 5

# Configuración externa del cerebelo

### Trabajo previo

- Estudiar en el libro de texto e investigar en otros libros de neuroanatomía los aspectos básicos de la configuración externa del cerebelo: caras, circunferencias, surcos y divisiones anatómicas del cerebelo. Apreiciar las uniones con el tallo cerebral a través de sus tres pares de pedúnculos.
- Integrar las relaciones del cerebelo con estructuras vecinas, iniciando desde su participación en la formación del rombencéfalo y del cuarto ventrículo, su vascularización y su división funcional.
- Describir la formación y el trayecto de los principales surcos y la división de los lóbulos funcionales.

### Etapas de la disección

Trabajar la superficie cerebelosa identificando los vasos sanguíneos de la piamadre para luego quitarlos en beneficio de la ubicación de las siguientes cisuras: la circunferencial y la primaria.

Identificar en el área del corte los tres pares de pedúnculos cerebelosos y en los hemisferios los principales lóbulos y los segmentos que se presentan en los vermis superior e inferior.

Unir el cerebelo al tallo cerebral y explicar la formación del cuarto ventrículo: el piso (pared anterior), bóveda (pared posterior), bordes y ángulos.

## Aproximación a la clínica

### Síndrome del vermis cerebeloso

La causa más habitual de este síndrome es el meduloblastoma del vermis en los niños. La afectación del lóbulo floculonodular produce signos y síntomas relacionados con el sistema vestibular. Puesto que el vermis es impar e influye en las estructuras de la línea media, la incoordinación muscular afecta la cabeza o el tronco, pero no a los miembros. Se aprecia dificultad para mantener la cabeza firme y en posición vertical, o para mantener el tronco derecho.

### Síndrome del hemisferio cerebeloso

Causados por tumores, los signos y síntomas suelen ser unilaterales, es decir, afectan a los músculos del mismo lado del hemisferio cerebeloso. Están alterados los movimientos de los miembros, en especial de los brazos. Son frecuentes la oscilación y la caída hacia el lado de la lesión. La disartria y el nistagmo son manifestaciones clínicas habituales también. Las afectaciones de las partes laterales de los hemisferios cerebelosos producen retrasos en la iniciación de los movimientos e incapacidad para mover todos los miembros juntos de una manera coordinada, con tendencia a movilizar las articulaciones una por una.

## Reporte integrado del trabajo práctico

Fecha \_\_\_\_\_ Práctica # \_\_\_\_\_

Nombre de la región \_\_\_\_\_

Firma del maestro \_\_\_\_\_



## Práctica 6

# Configuración externa del cerebro

### Trabajo previo

Estudiar en los libros de texto y de consulta los aspectos generales en la configuración externa del cerebro: polos, caras, bordes y organización anatómica de los lóbulos con sus límites, cisuras, surcos, giros.

- Relacionar la morfología de la cara basal del cerebro y relacionarla con los elementos óseos de la cara endocraneana de la base del cráneo.
- Integrar relaciones, vascularización, cisternas intracraneales, etcétera.

### Etapas de la disección

Antes de realizar la extirpación de la cubierta dural, identificar en ella los senos venosos que contiene, así como el trayecto de la arteria meníngea media.

Identificar en el encéfalo el círculo arterial cerebral o polígono de Willis con sus elementos y el área denominada base del cerebro.

Realizar un corte sagital en la línea media a través de la fisura interhemisférica con el propósito de visualizar los elementos que presenta la cara medial del cerebro y después extirpar (previa identificación) los vasos situados en la piamadre para proceder al estudio de los elementos descritos.

### Aproximación a la clínica

#### Corteza cerebral

Está formada por sustancia gris, de la cual solo un tercio se encuentra en la convexidad expuesta de los giros. Las dos terceras partes restantes forman las paredes de los surcos o cisuras. Además, áreas definidas de la corteza tienen funciones diferentes y su división anatómica en lóbulos y giros separados por surcos

permite al médico localizar la pérdida de la función o ubicar con exactitud la lesión encefálica. Por ejemplo, las lesiones focales del giro frontal ascendente producen hemiparesia o parálisis contralateral, mientras que las lesiones del giro parietal ascendente producen pérdida de la sensibilidad en el lado opuesto del cuerpo.

### Ventrículos cerebrales

Cada ventrículo contiene de 7 a 10 ml de líquido cefalorraquídeo. Este líquido se produce en los plexos coroideos de los cuernos frontal y temporal de los ventrículos laterales, se comunica con el ventrículo medio a través del agujero interventricular (de Monro). La obstrucción de este agujero por un tumor cerebral origina la distensión de esta cavidad y causa, en consecuencia, hidrocefalia.

### Cuerpo calloso

Es una comisura telencefálica; la mayoría de sus fibras cruzan la línea media y conectan entre sí áreas simétricas de la corteza cerebral. Como transfiere información de un hemisferio a otro, el cuerpo calloso es esencial para la discriminación aprendida, la experiencia sensitiva y la memoria.

## Reporte integrado del trabajo práctico

Fecha \_\_\_\_\_ Práctica # \_\_\_\_\_

Nombre de la región \_\_\_\_\_

Firma del maestro \_\_\_\_\_



## Práctica 7

# Procedimiento para el estudio integral de la configuración interna y sistematización del sistema nervioso central

### Trabajo previo

Estudiar la información correspondiente en la obra de Latarjet Tomo I, quinta edición, capítulos 29 a 32, incluyendo los cortes de Flechsig y Charcot del 24, en lo que respecta a la *configuración interna y sistematización* de médula espinal, tallo cerebral, cerebelo y cerebro.

### Metodología de estudio

En los niveles de corte se estudiarán las zonas topográficas de cada porción del sistema nervioso central tomando como referencia la cavidad del sistema ventricular que encierra o limita y/o líneas imaginarias trazadas para este propósito. Se identificará en cada sección la organización de la sustancia blanca en fascículos, cintillas, lemniscos o haces y de la sustancia gris en núcleos aislados o agrupando columnas buscando localizarlos en regiones o áreas específicas; por ejemplo: sustancia gris periacueductal o periependimaria, suelo del IV ventrículo, etcétera. En otra etapa del estudio, se integrarán los elementos anteriores en vías ascendentes, descendentes o de asociación relacionándolas con su función y el resultado de la lesión.

### Configuración interna y sistematización de médula espinal

#### Trabajo previo

- Repasar en su libro de texto las características del aspecto externo de la médula espinal que se relacionen con su configuración interna, así como la distribución de los vasos sanguíneos que la nutren.
- Estudiar en su libro de texto y bibliografía de consulta la descripción de diversos cortes la configuración interna de la médula espinal y la

organización de la sustancia gris o blanca que le permita comprender los diferentes niveles de funcionamiento de este órgano.

## Etapas de la disección

Utilizando modelos anatómicos explicará:

1. La distribución de las sustancias gris y blanca: la primera conformando astas o cuernos con las agrupaciones neuronales llamadas núcleos, columnas o ganglios y la segunda originando los cordones o funículos en donde se localizan los diferentes fascículos (llamados también haces, cintillas o lemniscos).
2. La función de la sustancia gris que se identifica en cada mielómero: somatomotora, visceromotora, viscerosensitiva, propioceptiva y exteroceptiva.
3. La organización de la sustancia blanca que permite comprender los tres niveles en los que funciona la médula espinal: segmentario (arco reflejo), intersegmentario (fascículos de asociación) y como vía de tránsito. La laminación citoarquitectónica de Rexed, investigando en diversas fuentes las diez láminas y la función de cada una de ellas.
4. El estudio de la médula espinal como vía de tránsito: se analizarán con detalle las vías ascendentes o sensitivas (exteroceptivas y propioceptivas) y en las vías descendentes o motoras (piramidal y extrapiramidales).

## Aproximación a la clínica

### Síndrome de shock medular

Es un cuadro clínico producto de un daño agudo de la médula espinal. Se presenta con una disminución o pérdida total de las funciones medulares por debajo de la altura de la lesión, con afectación sensitiva y parálisis flácida. Los reflejos segmentarios se hallan disminuidos por eliminación de la influencia de centros superiores mediada a través de los fascículos piramidales y extrapiramidales.

Si la lesión medular es a un nivel alto, el shock medular puede causar hipotensión grave por pérdida del tono vasomotor simpático. En la mayoría de los pacientes el shock dura menos de 24 horas, aunque puede persistir de una a cuatro semanas, su presencia puede determinarse por medio de la actividad del esfínter anal; la ausencia de su contracción indica persistencia del shock.

Investiga los cuadros clínicos en los síndromes por destrucción de la médula espinal, realizando la asociación de signos y síntomas con las estructuras medulares lesionadas: síndromes de sección medular completa, medular anterior, medular central y hemisección de la médula espinal.

## Reporte integrado del trabajo práctico

Fecha \_\_\_\_\_ Práctica # \_\_\_\_\_

Nombre de la región \_\_\_\_\_

Firma del maestro \_\_\_\_\_

## Práctica 8

# Configuración interna y sistematización del tallo cerebral

### Trabajo previo

Estudiar en su libro de texto la configuración externa y la vascularización del tallo cerebral estableciendo las relaciones que hay con su configuración interna.

De este análisis surgirán las bases para entender las manifestaciones de los procesos patológicos que afectan a esta porción del neuroeje.

Repasar la distribución y organización de la sustancia gris y blanca del tallo cerebral como base para entender su sistematización.

### Realización de la práctica

Se utilizarán modelos anatómicos de los siguientes cortes del tallo cerebral:

1. Corte de la porción cerrada del bulbo a nivel de los tubérculos gráciles y cuneiformes.
2. Corte de la porción abierta del bulbo.
3. Corte del puente que interesa el colículo facial.
4. Corte del puente a nivel del origen aparente del n. trigémino.
5. Corte del mesencéfalo a nivel de los colículos inferiores.
6. Corte del mesencéfalo a nivel de los colículos superiores.

Con un carácter analítico se describirá la distribución de la sustancia gris que corresponde a: 1) Núcleos de nervios craneales formando columnas eferentes y aferentes, 2) Núcleos propios del tallo cerebral (ubicación y función).

De la sustancia blanca: se ubicarán los fascículos que trabajan con las vías más importantes que recorren el tronco encefálico, tales como:

1. Fascículos ascendentes: sensitivos y sensoriales
  - a. Vías de la sensibilidad exteroceptiva.
  - b. Vías de la sensibilidad profunda consciente.

- c. Vías sensitivas y sensoriales de los nervios craneales.
- 4. Fascículos descendentes o motores.
  - a. Vía piramidal.
  - b. Vía extrapiramidal.
- 3. Fibras propias del tallo cerebral
- 4. Formación reticular.

## Aproximación a la clínica

### Médula oblonga

No solo contiene muchos núcleos de nervios craneales relacionados con las funciones vitales (regulación del latido cardiaco y la respiración), sino que también sirve como una vía de tránsito para el paso de los tractos ascendentes que conectan la médula espinal con los centros superiores. Estos fascículos pueden ser afectados por enfermedades desmielinizantes, neoplasias y trastornos vasculares. En relación con trastornos vasculares se debe indagar los síndromes de esta parte del tallo cerebral identificando las arterias afectadas y asociando cada signo y síntoma con las estructuras bulbares afectadas: síndrome medular lateral de Wallenberg y medular medial.

### Puente

El infarto de la porción basilar del puente se debe generalmente a trombosis o embolismo de la arteria basilar o de sus ramas. Si afecta el área paramediana, puede lesionarse la vía motora voluntaria representada por el fascículo conticoespinal, los núcleos del puente y las fibras pontocerebelosas que se dirigen hacia el cerebelo a través del pedúnculo cerebeloso medio. Si el infarto está afectando la cara lateral, afectarán los núcleos sensitivos y motores que dan origen al trigémino, al lemnisco medial, representante de la vía propioceptiva consciente, y al pedúnculo cerebeloso medio que trabaja para la vía neocerebelosa que integra la taxia; también pueden afectarse las fibras corticoespinales de la vía piramidal destinadas a los miembros inferiores.

## Mesencéfalo

El acueducto mesencefálico o cerebral es uno de los segmentos más estrechos del sistema ventricular. Normalmente, el líquido cefalorraquídeo producido en los plexos coroideos del techo del tercer ventrículo y en los ventrículos laterales pasa a través del acueducto para llenar el cuarto ventrículo y luego salir por las aberturas mediana (de Magendie) y laterales (de Luschka) al sistema de cisternas de la superficie encefálica. En la hidrocefalia congénita, el acueducto cerebral puede estar bloqueado total o parcialmente de modo que la luz resulte insuficiente para el flujo normal del líquido cefalorraquídeo, un tumor produce el mismo mecanismo.

La acumulación del líquido dentro del tercer ventrículo y los ventrículos laterales origina lesiones en el mesencéfalo. La ubicación periacueductal del núcleo oculomotor a nivel del colículo superior y del núcleo del nervio patético a nivel del colículo inferior junto con los importantes fascículos motores voluntarios como los corticonucleares y corticoespinales descendentes producirán distintos síndromes alternos con síntomas y signos útiles para localizar con precisión lesiones en el tallo cerebral.

## Reporte integrado del trabajo práctico

Fecha \_\_\_\_\_ Práctica # \_\_\_\_\_

Nombre de la región \_\_\_\_\_

Firma del maestro \_\_\_\_\_

## Práctica 9

# Configuración interna y sistematización de cerebelo

### Trabajo previo

- Estudiar en su libro de texto el capítulo correspondiente a configuración interna y sistematización del cerebelo.

### Realización de la práctica

En un corte horizontal del cerebelo, identificar los núcleos cerebelosos y asociarlos con la función que desempeñan de acuerdo con el lóbulo funcional al que pertenecen. Usar esquemas que representen las tres principales vías: arquicerebelosa, paleocerebelosa y neocerebelosa.

Analizar los elementos que la integran: brazo o vía aferente, centro cerebeloso y brazo o vía eferente.

Explicar la correlación que hay entre la división topográfica en tres sectores y la función que desempeña cada lóbulo cerebeloso y el resultado de su lesión.

Explicar en la vía paleocerebelosa la conexión homolateral del cerebelo en la regulación del tono muscular del cuerpo humano.

### Aproximación a la clínica

#### Síndromes cerebelosos

Los signos y síntomas de patología cerebelosa son: hipotonía, cambios posturales y alteración de la marcha, trastornos del movimiento voluntario (ataxia), disdiadococinecia, trastornos de los reflejos, de los movimientos oculares y del habla. Las numerosas manifestaciones de la enfermedad cerebelosa se pueden reducir a dos defectos básicos: la hipotonía y la pérdida de la influencia del cerebelo sobre las actividades de la corteza cerebral. Una de las enfermedades comunes que afectan

al cerebelo es la intoxicación alcohólica aguda. Se produce como resultado de la acción del alcohol sobre los receptores GABA en las neuronas cerebelosas.

Los siguientes procesos afectan con frecuencia al cerebelo: agenesia o hipoplasia congénita, traumatismos, infecciones, tumores, esclerosis múltiple, alteraciones vasculares de las arterias cerebelosas (posteroinferior, anteroinferior o superior) y la intoxicación por metales pesados.

## Reporte integrado del trabajo práctico

Fecha \_\_\_\_\_ Práctica # \_\_\_\_\_

Nombre de la región \_\_\_\_\_

Firma del maestro \_\_\_\_\_



## Práctica 10

# Configuración interna y sistematización del cerebro

### Trabajo previo

- Estudiar en el libro de texto la configuración interna del cerebro:
- Su sustancia gris cortical identifica las principales localizaciones motrices, sensitivas, sensoriales, psíquicas y vegetativas.
- La sustancia gris perteneciente a los núcleos centrales del cerebro y su organización funcional.
- La sustancia blanca y sus fibras de asociación, comisurales y de proyección.

### Realización de la práctica

Utilizando modelos anatómicos de los cortes frontales (según Charcot) y los horizontales (según Flechsig) del cerebro, el alumno procederá a:

Ubicar las localizaciones motrices que son el punto de partida de las vías piramidal y extrapiramidal y las integrarán con las fibras de proyección que salen de la corteza cerebral.

Relacionar las localizaciones sensitivas y sensoriales con las fibras de proyección que reciben observando su localización en la cápsula interna.

Describir la organización funcional de los núcleos basales: el tálamo con sus vías aferentes y eferentes; el cuerpo estriado y su división funcional en neoestriado y paleoestriado; el hipotálamo y la región subtalámica.

Estudiar la cápsula interna con sus diferentes brazos, porciones y las vías que contiene. Se complementa con la vascularización de cada porción.

## Aproximación a la clínica

### Lesiones de la corteza cerebral

La destrucción del área motora del lenguaje articulado o de Broca en el hemisferio dominante origina la pérdida de la capacidad de articular la palabra, es decir, una afasia de expresión, pero los pacientes conservan su capacidad para pensar las palabras que desean decir, pueden escribirlas y pueden entender su significado cuando las ven o las oyen. La destrucción limitada del área sensitiva del lenguaje de Wernicke en el hemisferio dominante produce la pérdida de la capacidad de entender la palabra hablada y escrita, es decir, una afasia de comprensión. Como el área de Broca no está afectada, el habla no sufre deterioro y el paciente puede producir un habla fluida, pero no es capaz de entender el significado de las palabras que emplea y usa palabras incorrectas e incluso inexistentes. El paciente tampoco es consciente de que comete errores al hablar.

### Lesiones del sistema reticular

Las lesiones anatómicas de la formación reticular pueden dar lugar a la pérdida de la consciencia e incluso al coma.

### Trastornos de los ganglios basales

Son referidos al cuerpo estriado o cerebro motor primitivo. Pueden ser de dos tipos generales: trastornos hipotónico-hipercinéticos en los cuales existen movimientos excesivos y anormales, como en el corea, atetosis y el balismo. Los trastornos hipocinéticos incluyen aquellos en los cuales existe una falta de movimientos o lentitud. Los síndromes parkinsonianos se clasifican como trastornos hipertónico-hipocinéticos.

## Reporte integrado del trabajo práctico

Fecha \_\_\_\_\_ Práctica # \_\_\_\_\_

Nombre de la región \_\_\_\_\_

Firma del maestro \_\_\_\_\_



## Práctica 11

# Estudio de las túnicas y los medios refringentes en un globo ocular de bovino

### Trabajo previo

- Estudiar en su libro de texto el capítulo correspondiente dando énfasis a la constitución anatómica del globo ocular en cuanto a sus tres envolturas; fibrosa, vascular y nerviosa, cada una de ellas con sus segmentos, porciones o áreas de importancia. Se considera también el contenido del globo ocular constituido por los medios refringentes: el lente, el cuerpo vítreo, el humor acuoso y las cámaras donde éste circula.

### Etapas de la disección

Eliminar en su totalidad los elementos que rodean al bulbo ocular tales como grasa, músculos, fascias, etcétera, evitando lesionar al nervio óptico.

Preparar mínimo seis pequeños recipientes para depositar cada elemento disecado.

Identificar el limbo esclerocorneal y ejecutar un corte circular para aislarlo y depositarlo en uno de los recipientes, al realizar este procedimiento, tener cuidado de colectar el humor acuoso que tenderá a escapar por el nivel del corte.

Seccionar la unión del iris con el cuerpo ciliar para obtener este diafragma y colocarlo en otro contenedor.

Luxar ahora el cristalino y depositarlo en su recipiente.

Vaciar el cuerpo vítreo para su estudio.

## Aproximación a la clínica

### Desprendimientos de retina

En el embrión las capas de la retina están separadas por un espacio intrarretiniano; durante el desarrollo se fusionan las capas y obliteran el espacio. La capa celular pigmentaria está unida firmemente a la coroide, pero su fijación a la capa nerviosa no es firme. Por eso la retina puede desprenderse debido a un traumatismo en el globo ocular. El desprendimiento suele producirse por filtración de líquido entre sus capas nerviosa y pigmentaria quizás días o incluso semanas después de la contusión ocular.

### Uveítis

Es una inflamación de la túnica vascular del globo ocular; puede progresar hasta una grave alteración visual y pérdida del sentido de la vista si no se corrige la inflamación.

### Glaucoma

La salida del humor acuoso a través del seno venoso de Schlemm hacia la circulación sanguínea debe producirse a la misma velocidad con que se sintetiza. Si el flujo de salida disminuye por bloqueo de la vía de drenaje representada por los espacios de Fontana en el ángulo de la cámara anterior, aumenta la presión en las cámaras del ojo, condición denominada glaucoma. Si no se reduce la producción del humor acuoso para mantener normal la presión intraocular, puede producirse ceguera por compresión de la retina y de las arterias retinianas.

## Reporte integrado del trabajo práctico

Fecha \_\_\_\_\_ Práctica # \_\_\_\_\_

Nombre de la región \_\_\_\_\_

Firma del maestro \_\_\_\_\_



## Práctica 12

# Estudio de las túnicas y los medios refringentes del globo ocular utilizando un modelo anatómico

### Trabajo previo

Estudiar los capítulos que describen la constitución anatómica y contenido del globo ocular, así como la musculatura extrínseca que le rodea y el aparato lagrimal

### Etapas de la práctica

El objetivo principal de esta actividad es reforzar el estudio teórico y completar las imágenes bidimensionales del libro de texto con una adecuada visualización espacial de las complejas estructuras del globo ocular. La pequeñez de las estructuras oculares en el ser humano oculta gran parte de los elementos que contiene en las túnicas media e interna tales como el músculo y los procesos ciliares, la ora serrata, el ligamento suspensorio del cristalino, la mácula lútea o el disco óptico, etcétera. El modelo incluye además la musculatura extrínseca del bulbo ocular, por lo que se pueden estudiar las acciones asiladas de estos músculos junto con las sinergias musculares y su correspondiente comando nervioso.

### Aproximación a la clínica

#### Presbiopía y cataratas

La presbiopía (del griego *presbyos*, viejo) se produce cuando al envejecer, el cristalino o lente se endurece y se aplana; estos cambios reducen su capacidad de enfoque. En algunas personas se produce además una pérdida de transparencia del cristalino por aparición de áreas opacas (cataratas). La extracción de la catarata, combinada con el implante de una lente intraocular, se ha convertido en una operación frecuente. En la extracción extracapsular de la catarata se elimina el lente sin retirar su cápsula, en la cual se coloca una lente intraocular sintética.

## Erosiones y desgarros corneales

Los cuerpos extraños como partículas de arena o metálicas producen erosiones corneales que causan un súbito e intenso dolor en el globo ocular. El parpadeo también causa dolor. Los desgarros corneales se producen por objetos agudos.

## Úlceras y trasplantes corneales

El trastorno de la inervación sensitiva de la córnea por los nervios ciliares largos de la rama oftálmica del trigémino deja la córnea vulnerable a las lesiones por cuerpos extraños. Las personas con cicatrices u opacidades corneales pueden recibir un trasplante de córnea de un donante. También se utilizan implantes de material plástico no reactivo.

## Reporte integrado del trabajo práctico

Fecha \_\_\_\_\_ Práctica # \_\_\_\_\_

Nombre de la región \_\_\_\_\_

Firma del maestro \_\_\_\_\_



## Práctica 13

# Estudio de la órbita y su contenido (abordaje superior)

### Trabajo previo

- Repasar la constitución de las paredes, base y vértice de la órbita en un cráneo óseo identificando los elementos óseos en sus cuatro paredes, base y vértice.
- Estudio de los anexos del ojo: la musculatura extrínseca incluyendo anillo de Zinn, músculo elevador del párpado superior y la cápsula de Tenon. Asociar los elementos anteriores con el comando nervioso que le dirige para producir las acciones primarias aisladas y en conjunto (sinergias musculares).
- Estudio del aparato lagrimal y la vascularización del globo ocular y de la órbita.

### Etapas de la disección

Identificar en la base del cráneo el área correspondiente al techo orbitario, despegar toda esta pared hasta ingresar a la órbita.

Trabajar los elementos nerviosos y vasculares inmersos en la grasa orbitaria ubicando con anticipación a las ramas del nervio oftálmico, los músculos elevadores del párpado superior, oblicuo mayor, recto superior, medial y lateral; ramas colaterales y terminales de la arteria oftálmica, nervios oculomotores, ganglio ciliar y nervio óptico.

Atención: los elementos disecados fácilmente se deshidratan, por lo que se recomienda mantenerlos húmedos introduciendo en la órbita una porción de gasa impregnada con formol hasta que la disección sea presentada.

## Aproximación a la clínica

### Fracturas de la órbita

La base de la órbita formada por el reborde orbitario es fuerte y protege al globo ocular. Debido a que la pared medial e inferior de la órbita son delgadas, un golpe sobre el globo ocular puede fracturarlas. Las fracturas “por estallido” son lesiones traumáticas indirectas que desplazan las paredes orbitarias. Las fracturas de la pared medial pueden afectar a los laberintos etmoidales, al seno esfenoidal y las fracturas de la pared inferior pueden afectar al seno maxilar. Las fracturas de las paredes orbitarias frecuentemente dan lugar a una hemorragia intraorbitaria, que ejerce presión sobre el globo ocular y produce exoftalmos.

Todo traumatismo sobre el globo ocular puede afectar a las estructuras adyacentes; por ejemplo, una hemorragia del seno maxilar, desplazamiento de las piezas dentarias del maxilar superior o fractura de los huesos propios de la nariz, con hemorragia y obstrucción de las vías aéreas superiores, que puede diseminarse al seno cavernoso a través de las venas oftálmicas.

### Parálisis de los músculos extrínsecos del globo ocular por lesión de los nervios oculomotores

Uno o más músculos extrínsecos del globo ocular pueden paralizarse por afecciones del tronco encefálico o traumatismos craneales, con diplopía (visión doble). La parálisis de un músculo extrínseco se hace evidente por la limitación del movimiento del ojo en el campo de acción del músculo, y por la percepción de imágenes dobles al tratar de utilizar ese músculo. Las parálisis más frecuentes afectan a los nervios oculomotor (III par craneal) y abducens (VI par craneal).

## Reporte integrado del trabajo práctico

Fecha \_\_\_\_\_ Práctica # \_\_\_\_\_

Nombre de la región \_\_\_\_\_

Firma del maestro \_\_\_\_\_



## Práctica 14

# Estudio del oído externo y extracción de la cadena osicular del oído medio

### Trabajo previo

- En un modelo anatómico, estudiar las características y la constitución del pabellón auricular y del conducto auditivo externo.
- En su libro de texto analizar los elementos que presenta para su estudio las paredes de la caja timpánica, así como la morfología de cada elemento de cadena osicular, sus articulaciones y músculos que la dinamizan, incluyendo el estudio de los anexos de la caja timpánica: el antro mastoideo y la tuba auditiva.

### Etapas de la disección

Localice el piso medio de la cara endocraneana de la base del cráneo y tomando como referencia la eminencia arcuata ubique la pared superior o techo para trepanar esa zona y extraer así los huesecillos de la caja timpánica. Tener especial cuidado con el estribo ya que su base o platina está fija a la pared medial de la caja por su ligamento anular y puede fácilmente fracturarse a nivel de las ramas. Solo se considerará terminada la práctica cuando los tres huesecillos se presenten en un modelo anatómico especialmente diseñado para estudiarlos y fijarlos.

### Aproximación a la clínica

#### Exploración otoscópica

La exploración del conducto auditivo externo y de la membrana timpánica requiere el enderezamiento inicial del conducto. En los adultos se toma el hélix y se tracciona de él hacia afuera, arriba y atrás. Esta maniobra reduce las curvaturas del meato acústico externo y facilita la introducción del otoscopio. En los lactantes,

el conducto es relativamente corto, por lo tanto, debe hacerse la introducción con mucho cuidado para prevenir las lesiones de la membrana timpánica y traccionar inferoposteriormente para enderezar el conducto. Se debe estudiar el aspecto de la membrana timpánica que tiene en su espesor al mango del martillo. Es importante para la clínica la división topográfica en cuadrantes de la membrana timpánica.

### Perforación de la membrana timpánica

Un cuadro de otitis media puede complicarse con una perforación de la membrana timpánica y es una de las diversas causas de hipoacusia por afecciones en el oído medio. También puede ser provocada por la introducción de cuerpos extraños o el exceso de presión externa en los buceadores. Las pequeñas rupturas de la membrana timpánica sanan espontáneamente.

Las lesiones mayores a menudo requieren tratamiento quirúrgico. Dado que los cuadrantes superiores de la membrana timpánica son más vasculares que los inferiores, las incisiones (miringotomías, de *miringe*-membrana y *tomé*-corte) se realizan en el cuadrante posteroinferior. Esta incisión también evita las lesiones del nervio de la cuerda del tímpano y en la estructura de los huesecillos del oído medio.

Capítulo 2

# Cabeza y cuello



## Práctica 1

# Región facial superficial

### Trabajo previo

- Estudiar la conformación e inserción de los músculos faciales.
- Identificar en un cráneo óseo características anatómicas de los huesos que integran el macizo facial: sitio de origen de los músculos de la expresión facial y ubicación de los forámenes supraorbitario, infraorbitario y mentoniano.
- Repasar la distribución de las ramas terminales del nervio facial. Ramas cutáneas de las divisiones  $V_1$ ,  $V_2$  y  $V_3$  del nervio trigémino. Trayecto y relaciones de la arteria y vena faciales con sus ramas y afluentes, respectivamente.

Investigar los siguientes aspectos:

1. El área de la cara denominada “triángulo peligroso”.
2. El origen, trayecto y ramas colaterales de la arteria facial.
3. Las características distintivas de una parálisis facial periférica.
4. La inervación cutánea de la cara indica el área de distribución de las ramas terminales del nervio trigémino.

### Etapas de la disección

Líneas de incisión:

- e. Superior: respetar la línea de incisión realizada en la disección del cuero cabelludo.
- f. Línea media de la cara: abarcando con cuidado los bordes palpebrales, orificios nasales y borde libre de los labios.
- g. Inferior: el corte debe seguir el borde inferior de la mandíbula.

Disecar la piel respetando el tejido celular subcutáneo, desplazarla lateralmente.

Identificar los músculos de la expresión facial incluidos en la fascia superficial, su origen en los huesos de la cara y su inserción en la cara profunda de la piel.

Extender el campo de la disección hacia la fascia subcutánea que cubre la glándula parótida exponiendo los bordes superior y anterior de la glándula para identificar y disecar las ramas terminales del nervio facial.

Disecar los músculos a los que van destinadas cada una de las siguientes ramas del nervio facial: temporal, cigomática, bucal, mandibular y cervical.

Disecar arterias y venas faciales, su trayecto y relaciones, con sus ramas y afluentes respectivamente.

Revisar la inervación sensitiva proporcionada por los nervios  $V_1$ ,  $V_2$ ,  $V_3$  y sus ramas e integrar sus territorios de distribución.

Disecar las ramas mayores localizando los orificios de las cuales emergen.

## Aproximación a la clínica

### Parálisis facial

El nervio facial es un nervio mixto, por lo que su lesión puede producir una serie de signos y síntomas muy variados. Su porción sensorial recoge la información procedente de los botones gustativos de los dos tercios anteriores de la lengua hasta el ganglio geniculado, y de ahí a la protuberancia, su lesión produce en el paciente la alteración en la percepción de los sabores (pérdida del gusto). La porción sensitiva contiene fibras propioceptivas provenientes de los músculos cutáneos de la cara y del cuero cabelludo, por lo que es posible sentir dolor en la mitad de la cara afectada.

Los axones de las neuronas motoras branquiales surgen del núcleo motor ubicado en el tegmento pontino; sus impulsos provocan la contracción de los músculos de la expresión facial, del estilogloideo y del vientre posterior del digástrico, por lo que su lesión produce una parálisis flácida en el mismo lado de la lesión nerviosa.

Su componente parasimpático proviene de los ganglios pterigopalatino y submandibular, desde los cuales sus fibras parasimpáticas posganglionares se extienden hasta diversas glándulas, por lo que puede haber compromiso en la función de las glándulas lagrimales, nasales y palatinas, así como en las glándulas sublingual y submandibular (disminución de la secreción lagrimal y salival).

## Reporte integrado del trabajo práctico

Fecha \_\_\_\_\_ Práctica # \_\_\_\_\_

Nombre de la región \_\_\_\_\_

Firma del maestro \_\_\_\_\_



## Práctica 2

# Estudio del corte sagital de cabeza

### Trabajo previo

Utilizando un modelo anatómico o corte realizado en la cabeza del cadáver.

- Examinar en un cráneo los huesos a través de los cuales se realiza la sección sagital de la cabeza.
- Estudiar los capítulos que describen la constitución anatómica de las cavidades nasal, oral y faríngea.

Investigar los siguientes aspectos:

- a. Las relaciones que guardan las fosas nasales con el piso anterior de la base del cráneo y la cavidad orbitaria, importantes en la cirugía de nariz.
- b. Los senos paranasales que presentan mayor dificultad de drenaje.
- c. La exploración funcional del nervio hipogloso y qué pasaría en una lesión.
- d. El drenaje linfático de la lengua.
- e. La situación, extensión, relación y función de la tuba auditiva.

### Procedimiento de la práctica

El objetivo de esta disección es integrar la extensión, situación y relaciones de las cavidades estudiadas en un modelo anatómico seccionado en el plano medio sagital de cabeza y cuello indicando los siguientes elementos:

- a. Cavidad nasal

Aberturas nasales anteriores y posteriores, vestíbulo nasal.

Pared medial: tabique, receso nasopalatino y órgano vomeronasal.

Techo y piso: estructuras que lo integran.

Paredes laterales: su constitución y divisiones creadas por los cornetes y aberturas dentro de los meatos.

b. Cavity oral

Paredes: principales características del vestíbulo y cavidad bucal propiamente dicha.

Techo: estudio del paladar duro, paladar blando y dientes.

Piso: examen de la porción oral y faríngea de la lengua y su límite posterior, el surco terminal.

Considerar la acción de grupos musculares que actúan en la lengua y en la deglución, así como la inervación motora y sensorial de la lengua y paladar.

c. Faringe: extensión, límites y situación, organizando las paredes y características especiales de sus subdivisiones: nasofaringe, orofaringe y faringe laríngea.

## Aproximación a la clínica

### Las fracturas de la fosa craneana anterior

Estas pueden interesar la lámina cribosa del etmoides y permitir la salida del líquido cefalorraquídeo por las aberturas nasales anteriores; dicha lesión puede derivar hacia una probable complicación: meningitis.

### La hendidura labial

Llamada comúnmente “labio leporino”, es una hendidura que puede ser desde una pequeña muesca hasta una fisura que se extiende desde el labio superior a la nariz, puede ser unilateral o bilateral. El defecto de cierre puede comprometer a la bóveda palatina, recibiendo el nombre de labio y paladar hendido, situación que debe ser corregida temprano en el desarrollo del infante por las repercusiones que tiene sobre su alimentación y en el desarrollo de su lenguaje; la hendidura palatina afecta a 1 de cada 2 500 recién nacidos vivos.

## Reporte integrado del trabajo práctico

Fecha \_\_\_\_\_ Práctica # \_\_\_\_\_

Nombre de la región \_\_\_\_\_

Firma del maestro \_\_\_\_\_



## Práctica 3

# Triángulos del cuello

### Trabajo previo

- Estudiar las fascias del cuello:
  - Fascia subcutánea con su contenido
  - Fascia cervical profunda con sus tres capas:
    - Hoja superficial o de revestimiento
    - Hoja media o pretraqueal
    - Hoja prevertebral
  - Vaina carotídea
  - Vaina visceral
- Para facilitar el estudio anatómico del cuello se divide en triángulos anterior y posterior con sus subdivisiones, pero el alumno deberá tener el conocimiento completo reconociendo estructuras que un momento dado se ubican en otros triángulos durante su trayecto.
- Complementar el estudio del cuello con cortes horizontales que ubiquen los planos y espacios faciales con su contenido (cortes en C<sub>4</sub> y C<sub>6</sub>).

### Procedimiento de la práctica

Se aprovecharán los cortes efectuados en las regiones vecinas: el corte inferior de la región facial superficial y el corte superior de la región anterolateral del tórax y la región escapular.

Se identificarán los elementos anatómicos que sirven de referencia para formar los triángulos anterior y posterior del cuello, así como los músculos que los subdividen.

## Aproximación a la clínica

Al trabajar esta región, el alumno será capaz de conocer los datos generales de la topografía de los triángulos del cuello para utilizarlos en la ubicación de las principales estructuras cervicales tanto vasculares como viscerales y fundamentar los aspectos clínicos y quirúrgicos de las patologías que los afectan.

## Glándulas tiroides y paratiroides

### Trabajo previo

- Estudiar en su libro de texto las glándulas tiroides y paratiroides.

Investigar los siguientes aspectos:

- a. El sitio donde se efectúa con mayor frecuencia una traqueotomía.
- b. La vaina y cápsula fibrosa tiroidea y situación de glándulas paratiroides.
- c. La irrigación arterial, venosa y linfática de las glándulas tiroides y paratiroides.
- d. Las funciones de las glándulas tiroides y paratiroides.

### Etapas de la disección

Identificar y estudiar origen e inserción de los músculos infrahioideos, primero los del plano superficial, omohioideo y esternocleidohioideo, seccionándolos desde el hueso hioides, desplazándolos hacia abajo; enseguida el segundo plano (esternotiroideo y tirohioideo), seccionar el tirohioideo cerca del hioides y desplazarlo inferiormente quedando expuesta la membrana tirohioidea, identificar vasos y nervios que la perforan. Seccionar el esternotiroideo cerca de la línea oblicua del cartílago tiroides para encontrar el nervio laríngeo externo, identificando trayecto y territorio de inervación.

En la línea media palpar, identificar y estudiar cartílago tiroides, cricoides, primer anillo traqueal y membranas que los unen.

Estudiar la glándula tiroides que se extiende entre ambas vainas carotídeas. Identificar lóbulos verticales a los lados de la tráquea y del cricoides, su istmo que los une adherido a los primeros anillos traqueales y el lóbulo piramidal que asciende desde su istmo.

Limpia su vértice o polo superior relacionado con la arteria carótida común por donde llega a la tiroidea superior, identificar vena y nervio que la acompañan.

Limpiar la base o polo inferior observando la salida de la vena tiroidea inferior al tronco venoso braquiocefálico izquierdo.

Seccionar el istmo de la glándula y rechazar el lóbulo izquierdo, observar el nervio recurrente que asciende en el ángulo traqueoesofágico.

Identificar la arteria tiroidea inferior y su cayado, anterior al cordón simpático y posterior a la carótida común cruzando al recurrente para abordar la glándula.

Localizar en la cara posterior de los lóbulos tiroideos las glándulas paratiroides pequeñas, entre la cápsula fibrosa y la vaina tiroidea.

## Aproximación a la clínica

La tiroides es una glándula endocrina que sintetiza y secreta T3 y T4, las cuales ejercen su efecto en todas las células del cuerpo, ya que la mayoría de las células tienen receptores para dichas hormonas, debido a ello, los trastornos de la glándula tiroides tienen afecciones múltiples en casi todos los aparatos y sistemas del cuerpo.

El hipotiroidismo congénito tiene consecuencias devastadoras si no se trata rápidamente, ya que causa retardo mental severo e impide el crecimiento del sistema óseo. El término mixedema describe el cuadro de hipotiroidismo en la vida adulta.

La enfermedad de Graves es la forma más común de hipertiroidismo; es un trastorno autoinmunitario en el que el cuerpo produce anticuerpos que simulan la acción de la tirotrópina, los que estimulan el crecimiento de la glándula y la producción de hormonas tiroideas. Un signo sobresaliente desde el punto de vista clínico es el exoftalmos.

El término bocio denota una glándula tiroides aumentada en sus dimensiones; puede estar asociado con hipotiroidismo o hipertiroidismo.

La crisis o tormenta tiroidea es un estado grave de hipertiroidismo, con un incremento en la temperatura corporal, en la frecuencia cardíaca y en la presión arterial, agitación, temblores, confusión, convulsiones y posiblemente coma.

## Reporte integrado del trabajo práctico

Fecha \_\_\_\_\_ Práctica # \_\_\_\_\_

Nombre de la región \_\_\_\_\_

Firma del maestro \_\_\_\_\_

Capítulo 3

# Aparato digestivo



### Trabajo previo

- Identificar el espacio óseo ocupado por la glándula parótida revisando características óseas del hueso temporal.
- Estudiar la glándula parótida, su vaina fascial (parótido-masetérica), forma, relaciones extrínsecas e intrínsecas y trayecto de su conducto excretor.
- Repasar: VII par craneal, vasos temporales superficiales, nervio auricular-temporal, arteria transversa de la cara, vena yugular externa y arteria carótida externa.

Investiga los siguientes aspectos:

- a. Esquematizar en un corte horizontal de la cabeza: la configuración y las relaciones extrínsecas e intrínsecas de la glándula parótida.
- b. Sintetizar trayecto, relaciones y ramas del nervio facial.
- c. Sistematizar la inervación vegetativa de la glándula.
- d. Analizar el origen, el trayecto y las ramas terminales de la arteria carótida externa.
- e. Investigar el cuadro clínico de la inflamación de la glándula (parotiditis) y los tumores parotídeos que enfatizan relaciones importantes de la glándula.

### Etapas de la disección

Exponer la glándula parótida seccionando su vaina facial sin cortar alrededor de los bordes para no lesionar las estructuras que entran y salen de la glándula.

Identificar, disecar y estudiar: nervio auriculotemporal, vasos temporales superficiales, vasos transversos de la cara, vena yugular externa y la distribución del gran nervio auricular.

Disecar el conducto parotídeo.

Identificar sus relaciones osteomusculares y ligamentosas profundas, identificar ramas nerviosas extraparotídeas musculares.

Proyectar las estructuras intraparotídeas e identificar su emergencia de la glándula.

Identificar los vasos temporales superficiales emergiendo de la glándula y definir el drenaje venoso parotídeo, identificar la vena retromandibular y sus afluentes.

## Aproximación a la clínica

La parótida es considerada como una de las glándulas salivales mayores, tiene su nombre por la cercanía con el oído (para- al lado de- y otos-oído), secreta saliva en la cavidad bucal mediante un conducto parotídeo que atraviesa el músculo bucinador; para abrirse en el vestíbulo de la cavidad oral, frente a la corona del segundo molar superior.

La estimulación parasimpática promueve la secreción continua de una cantidad moderada de saliva. La estimulación simpática, durante los periodos de estrés, causa sequedad bucal; lo mismo sucede durante procesos que causen deshidratación; la sequedad bucal contribuye a la sensación de sed.

Parotiditis (paperas): las infecciones producidas por el paramixovirus producen inflamación y agrandamiento de la glándula. El cuadro clínico de la parotiditis incluye (además de la inflamación en uno o ambos lados de la cara), fiebre, malestar general y dolor faríngeo.

## Reporte integrado del trabajo práctico

Fecha \_\_\_\_\_ Práctica # \_\_\_\_\_

Nombre de la región \_\_\_\_\_

Firma del maestro \_\_\_\_\_



## Práctica 2

# Aparato masticador

### Trabajo previo

- Estudiar en un cráneo los siguientes elementos óseos: la escama del temporal, la rama de la mandíbula, procesos pterigoideos y alas mayores del esfenoides.
- Revisar límites y contenido de las fosas: temporal, cigomática y pterigoidea.
- La anatomía funcional de la articulación temporomandibular.
- La organización del nervio mandibular del trigémino con sus ramos sensitivos, motores y vegetativos. Los músculos pterigoideos con los vasos y nervios de la región. El trayecto y ramas de la arteria maxilar interna.

### Etapas de la disección

Identificar el músculo masetero, separarlo del arco cigomático y conservar parte de las inserciones en el gonion para liberar vasos y nervios maseterinos en su paso por la escotadura mandibular.

Seccionar los extremos del arco cigomático desplazándolo hacia abajo junto con el masetero dejando solo su inserción en el borde inferior de la mandíbula.

Disecar piel, cuero cabelludo y fascia que cubren al músculo temporal, revisar los vasos temporales superficiales y al nervio auricular-temporal y la inserción del músculo temporal en la apófisis coronoides.

Seccionar la apófisis coronoides y desplazarla hacia arriba junto con el músculo para identificar vasos y nervios temporales profundos. Luego, seccionar la rama ascendente de la mandíbula por arriba de la línula y removerla conservando al cóndilo en su sitio.

Estudiar el origen y la inserción del músculo pterigoideo lateral y con el mango de bisturí liberarlo de sus inserciones con cuidado para no lesionar vasos y

nervios de la fosa infratemporal y removerlo poco a poco en fragmentos raspando sus inserciones óseas, teniendo cuidado de identificar y conservar las ramas colaterales de la arteria maxilar y la división mandibular del trigémino y sus ramas terminales.

Examinar la articulación temporomandibular identificando las superficies articulares y las inserciones ligamentosas.

## Aproximación a la clínica

Los músculos masticadores ponen en función la articulación temporomandibular, la cual puede presentar una luxación anterior de los cóndilos mandibulares por la acción de una potente contracción de los músculos pterigoideos laterales. También puede sufrir un desplazamiento lateral por un golpe, desplazando y dañando la articulación en la misma dirección del golpe. La articulación se lesiona en las luxaciones traumáticas y en la ruptura de la cápsula y de los ligamentos, lo cual determina una laxitud e inestabilidad temporomandibular.

El nervio mandibular puede ser bloqueado en la fosa infratemporal (cigomática), donde con frecuencia se anestesian los nervios auriculotemporal, alveolar inferior (puede ser bloqueado a su ingreso al canal mandibular para realizar trabajos de odontología) y lingual, así como los ramos bucales del nervio mandibular.

El síndrome de la articulación temporomandibular: incluye el dolor sordo alrededor del pabellón auricular, dolor al palpar los músculos masticadores, crepitación de la articulación en los movimientos de cierre o apertura de la boca, limitación en su apertura y desgaste anormal de los dientes.

## Reporte integrado del trabajo práctico

Fecha \_\_\_\_\_ Práctica # \_\_\_\_\_

Nombre de la región \_\_\_\_\_

Firma del maestro \_\_\_\_\_



## Práctica 3

# Pared anterolateral del abdomen

### Trabajo previo

- Identificar en un esqueleto los elementos óseos presentes en los bordes anterior y superior del hueso coxal, con el origen e inserción de los músculos de la región, sintetizando su papel en la formación de la vaina del músculo recto anterior del abdomen y del conducto inguinal.
- Estudiar en su libro de texto la distribución de los nervios espinales T<sub>7</sub>-L<sub>1</sub> en la pared anterolateral del abdomen, el territorio arterial y el drenaje venoso de la misma, así como su división topográfica.

### Etapas de la disección

Líneas de incisión: corte vertical de piel en la línea media desde la unión xifoesternal a la sínfisis púbica, rodeando el ombligo. Se aprovechan los cortes realizados en las regiones anterolaterales del tórax y anteriores del muslo, prolongando la incisión superior hasta la línea axilar posterior y la inferior hasta la cresta ilíaca.

Separar la piel, reclinarla lateralmente, identificando las venas epigástricas y circunflejas ilíacas superficiales en la fascia de Camper, separarla, si es posible, de la fascia de Scarpa.

Disecar la aponeurosis del músculo oblicuo externo y exponer sus diferentes especializaciones: la línea alba, los pilares del anillo inguinal superficial y el ligamento inguinal.

Seccionar las fibras musculares del músculo oblicuo externo desde su unión costal e iliaca y seccionar su aponeurosis paralelamente al ligamento inguinal desde la espina iliaca anterosuperior a 2.5 cm por arriba del anillo inguinal superficial.

Diferenciar la dirección de las fibras musculares del oblicuo interno, separarlo manualmente del plano del músculo transversal abdominal.

Identificar por arriba de la mitad medial del ligamento inguinal al tendón conjunto, a los bordes inferiores de los músculos oblicuo interno y transverso abdominal fusionados (hoz inguinal).

Abrir la vaina del recto por su borde lateral indicando la disposición aponeurótica de los músculos estudiados, seguir la pared posterior de su vaina hasta la línea semilunar, localizando las anastomosis de los vasos epigástricos y la línea arqueada de Douglas.

## Aproximación a la clínica

Durante la exploración física de la pared abdominal, en especial la región, a través de la colocación del paciente en decúbito supino, con muslos y rodillas semiflexionados. Con el aumento de la presión intraabdominal, se hace patente la presencia de las hernias abdominales, tanto umbilicales, inguinales como epigástricas.

Las hernias umbilicales congénitas son frecuentes en los recién nacidos por una debilidad del anillo umbilical en la pared abdominal tras la ligadura del cordón umbilical al nacer. Las hernias umbilicales adquiridas suelen presentarse en personas obesas, o posterior al debilitamiento de la pared abdominal por cirugías repetidas (hernias incisionales), producidas cuando las capas muscular y aponeurótica del abdomen no cicatrizan correctamente, o cuando existen factores predisponentes como las infecciones o cuadros de obstrucción intestinal.

## Reporte integrado del trabajo práctico

Fecha \_\_\_\_\_ Práctica # \_\_\_\_\_

Nombre de la región \_\_\_\_\_

Firma del maestro \_\_\_\_\_



## Práctica 4

# Canal inguinal

### Trabajo previo

- Estudiar la disposición de las aponeurosis derivadas de los músculos anterolaterales del abdomen y sus formaciones dependientes: conducto inguinal y anillo femoral.

#### Investigar:

- a. La continuidad de las capas de la pared abdominal con las cubiertas del cordón espermático y del testículo.
- b. Los elementos que constituyen el reflejo cremastérico, de los cuales el músculo cremáster es el efector.
- c. Los tipos y características anatómicas de las hernias inguinales.

### Etapas de la disección

La región del conducto inguinal está ubicada entre la espina del pubis y el punto medio del ligamento inguinal. Sus límites son:

- d. Abajo: el ligamento inguinal.
- e. Medialmente: el borde lateral del músculo recto mayor.
- f. Arriba: la línea horizontal que va de la espina ilíaca anterosuperior al borde lateral del músculo recto mayor.
- g. Profundamente: peritoneo parietal.

### Líneas de incisión

Línea media: corte vertical en la línea media que llega hasta la sínfisis del pubis. Trazar una línea horizontal que inicie en la espina ilíaca anterosuperior hasta hacer contacto con la línea vertical anteriormente descrita.

La incisión debe abarcar: piel y tejido celular subcutáneo hasta llegar a la aponeurosis del oblicuo mayor y retraer este colgajo.

Buscar vasos subcutáneos abdominales y pudendos externos superficiales, así como filetes nerviosos terminales de los nervios iliohipogástrico e ilioinguinal cuidando el cordón espermático que emerge a través del anillo inguinal superficial para dirigirse al escroto.

Identificar los pilares que delimitan el anillo inguinal superficial.

Liberar cuidadosamente el cordón espermático, el cual está rodeado de su vaina fibrosa y de los fascículos del cremáster, reclinando cuidadosamente el cordón para ver el pilar posterior del anillo inguinal superficial. Por delante de los elementos del cordón es posible identificar ramas de nervio ilioinguinal en su camino hacia la raíz de las bolsas escrotales.

Una vez trabajado el cordón espermático, se procederá a disociar sus elementos: conducto deferente (ligarlo como se hace en una vasectomía), las arterias deferentes, funicular y espermática, los paquetes venosos de los nervios ilioinguinal y genitofemoral.

En caso de trabajar con un cadáver femenino, se procederá a buscar el ligamento redondo del útero.

Identificar la zona correspondiente al anillo femoral y analizar las diferencias entre éste y el anillo inguinal profundo; observar los elementos que ocupan el anillo crural.

## Reporte integrado del trabajo práctico

Fecha \_\_\_\_\_ Práctica # \_\_\_\_\_

Nombre de la región \_\_\_\_\_

Firma del maestro \_\_\_\_\_



## Práctica 5

# Estómago y bazo

### Trabajo previo

- Estudiar en su libro de texto los datos anatómicos que integren la morfología externa e interna del estómago y bazo.
- Estudiar la distribución del tronco celiaco, drenaje venoso (sistema portal) y linfático e inervación vagal y simpática.

Investiga los siguientes aspectos:

- a. La entrada, las paredes y los recesos de la bolsa omental o trascavidad de los epíplones.
- b. La distribución de los troncos vagales y su importancia clínico-quirúrgica.

### Etapas de la disección

Examinar las caras, los bordes y la cubierta peritoneal del estómago, definiendo sus porciones: cardias, fondo, cuerpo, antro pilórico y píloro.

Identificar límites del agujero epiplóico y, en el ligamento hepatoduodenal, analizar las relaciones recíprocas de la vena porta, el colédoco y la arteria hepática propia.

Disecar trayecto y distribución de las arterias gástricas izquierda y hepática común en los pliegues peritoneales correspondientes, preservando venas y nervios.

Localizar la arteria gástrica derecha dentro del ligamento hepatoduodenal siguiéndola hasta su anastomosis con la arteria gástrica izquierda para formar el círculo arterial menor.

Localizar las venas gástricas derecha e izquierda y su desembocadura en la vena porta.

Disecar las ramas gástricas del tronco vagal anterior.

Identificar la arteria gastroduodenal atrás de la unión del píloro con la porción superior del duodeno y su división en las arterias pancreático-duodenal y gastroepiplóica derecha siguiendo su trayecto y distribución en el epiplón mayor.

Localizar la arteria esplénica en el ligamento lienorrenal y su llegada al hilio del bazo disecando las ramas destinadas al estómago en el ligamento gastroesplénico.

Seccionar longitudinalmente la pared gástrica anterior desde la unión esófago-cardial a la duodeno-pilórica y observar características de la mucosa, rugosidades gástricas y el esfínter pilórico.

Movilizar al bazo, estudiando *in situ* su forma, tamaño y relación con costillas, vísceras, diafragma y peritoneo disecando su pedículo vascular.

### Aproximación a la clínica

El estómago es susceptible de desarrollar úlceras pépticas, debido a la secreción de ácido por las células parietales bajo la acción del nervio vago. Para tratarlas quirúrgicamente es frecuente realizar una vagotomía, la más empleada es la selectiva, en donde se conservan las ramas vagales para el píloro, vías biliares, intestino y plexo celíaco. Una úlcera péptica en la pared posterior del estómago puede erosionarla y producir una grave hemorragia en la cavidad peritoneal al lesionar la arteria esplénica.

Otra patología relacionada con esta víscera es el carcinoma gástrico, más frecuente en los varones. Las lesiones gástricas deben inspeccionarse y tomar biopsia de ellas por medio de la gastroscopia; puede llegar a necesitar una gastrectomía parcial para extraer la parte afectada por un carcinoma.

## Reporte integrado del trabajo práctico

Fecha \_\_\_\_\_ Práctica # \_\_\_\_\_

Nombre de la región \_\_\_\_\_

Firma del maestro \_\_\_\_\_



## Práctica 6

# Hígado y vías biliares

### Trabajo previo

- Estudiar en su libro de texto el capítulo acerca de la anatomía del hígado y de las vías biliares extrahepáticas, sus relaciones torácicas, con las vísceras y paredes abdominales junto con su proyección superficial. Leer sobre la sistematización del portal.

Investigar los siguientes aspectos:

1. Las relaciones peritoneales y espacios que contribuyen a delimitar esta glándula.
2. La continuidad de las vías biliares intra y extrahepáticas.
3. La división funcional del hígado de acuerdo con el patrón normal de distribución portal.
4. Las relaciones del hígado y su proyección en la pared anterior del abdomen.
5. Los datos anatómicos de importancia clínico-quirúrgica en procesos inflamatorios del hígado y vías biliares.

### Etapas de la disección

Al estudiar el hígado *in situ*, se debe observar la situación, tamaño, segmentación anatómica, relaciones viscerales y peritoneales (omento menor, ligamentos coronarios, triangulares y falciformes).

Identificar las ramas del tronco celíaco: arterias esplénica y gástrica izquierda.

Al remover hígado: seccionar los ligamentos peritoneales antes mencionados y la vena cava inferior desde su orificio diafragmático, las venas hepáticas y medialmente el ligamento hepatoduodenal.

Colocar las vísceras en la mesa de disección de acuerdo con su posición dentro del abdomen.

Disecar las estructuras del pedículo hepático para localizar a los conductos hepáticos derecho e izquierdo, hepático común, cístico y colédoco estableciendo la continuidad de las vías biliares, localizar la vena porta y determinar sus ramas derecha e izquierda liberar la arteria hepática propia, identificando la arteria cística; estudiar sus interrelaciones.

Identificar la superficie diafragmática, determinando su extensión, sus uniones peritoneales y el área desnuda.

Identificar en la superficie visceral, la situación y contenido de las fisuras sagitales y la transversa (completando la disección de estructuras portales lo suficiente dentro del hígado para determinar su distribución). Identificar la inserción del omento menor y su continuidad con el ligamento falciforme y coronario.

Examinar los lóbulos derecho, izquierdo, cuadrado y caudado, sus límites y relaciones. Determinar impresiones y áreas de contacto con otras vísceras abdominales.

Observar el borde anterior (cortante) con la escotadura que produce el fondo de la vesícula biliar y la llegada del ligamento redondo.

## **Aproximación a la clínica**

Esquematizar la división funcional del hígado de acuerdo con el patrón normal del sistema porta-hepático. Investigar las causas y los tipos más comunes de hepatitis y cirrosis hepática.

## Reporte integrado del trabajo práctico

Fecha \_\_\_\_\_ Práctica # \_\_\_\_\_

Nombre de la región \_\_\_\_\_

Firma del maestro \_\_\_\_\_



## Práctica 7

# Yeyuno e íleon

### Trabajo previo

- Estudiar en su libro de texto los datos anatómicos que integran la morfología externa e interna de estas porciones del tubo digestivo haciendo un análisis comparativo de las características que permiten diferenciar un asa yeyunal de un asa ileal.
- Estudiar la distribución de las ramas intestinales de la arteria mesentérica superior que se encargan de irrigar estas asas delgadas, así como su drenaje venoso y linfático.
- Analizar las diferentes características que presenta el mesenterio en cada una de estas porciones intestinales incluyendo el estudio de las inserciones de la raíz del mesenterio

### Etapas de la disección

Aprovechar los cortes previos realizados en la pared abdominal, para ingresar a la cavidad abdominal e identificar las estructuras correspondientes.

Ubicar las diferentes porciones del intestino delgado de acuerdo con su disposición general en la cavidad abdominal.

Localizar el ángulo duodenoeyeyunal y realizar un corte de aproximadamente 15 cm a lo largo del borde antimesentérico para observar su mucosa.

Diferenciar la porción terminal de íleon identificando la unión ileocecal en la porción terminal del intestino delgado unido al ciego, este mismo encontrado en la fosa ilíaca derecha.

Realizar otro corte a nivel del borde antimesentérico, iniciando en el ángulo ileocecal, que mida aproximadamente 15 cm.

En ambos cortes realizados identificar la mucosa y vellosidades que estén en el interior del yeyuno e íleon.

## Aproximación a la clínica

La yeyunitis, es una variedad de enteritis en la cual las primeras manifestaciones se localizan principal o exclusivamente en las asas yeyunales. La ubicación más frecuente de la lesión tipo granulomatosa es la porción distal del íleon y la frecuencia disminuye progresivamente en las porciones más proximales y distales del tubo gastrointestinal. En la duodenitis, la estenosis se puede presentar de moderada intensidad y las ulceraciones son difíciles de apreciar.

Muchos pacientes tienen lesiones en otros segmentos del intestino delgado, el diagnóstico de la duodenitis debería establecerse por medio de una inspección, ya que el espasmo y la irritabilidad del duodeno en pacientes con inflamación extensa en el yeyuno-íleon no son excepcionales.

## Reporte integrado del trabajo práctico

Fecha \_\_\_\_\_ Práctica # \_\_\_\_\_

Nombre de la región \_\_\_\_\_

Firma del maestro \_\_\_\_\_



## Práctica 8

# Duodeno y páncreas

### Trabajo previo

- Estudiar en el libro de texto los datos anatómicos relevantes de la morfología externa e interna de estas vísceras, la proyección vertebral y parietal junto con la vascularización.
- Revisar, con ayuda de un atlas, otras estructuras retroperitoneales cubiertas por el binomio duodeno-páncreas y la relación especial con la trascavidad de los epiplones o bursa omental.

### Etapas de la disección

Separar la unión del epiplón u omento mayor al colon transversal y dirigir el estómago y el epiplón mayor hacia arriba para visualizar la pared posterior de la bursa omental.

Seccionar la unión del mesocolon transversal al duodeno-páncreas, analizando las porciones que constituyen límites de la bolsa omental.

Observar el inicio de la raíz del mesenterio con la entrada de los vasos mesentéricos superiores después de cruzar la 3ª porción del duodeno.

Observar relaciones vertebrales, vasculares, viscerales y peritoneales del duodeno.

Revisar la posición y las relaciones de cabeza, cuello, cuerpo y cola pancreáticas, específicamente con el tronco celiaco y los vasos mesentéricos superiores (formación de las arcadas pancreáticoduodenales anterior y posterior), vasos esplénicos y conducto colédoco.

Decolar la fascia retroduodenopancreática de Treitz en el borde lateral de la porción descendente del duodeno, desplazándola hacia la línea media para disecar al colédoco (posterior a la primera porción del duodeno y a la cabeza del páncreas), su terminación en la pared posteromedial de la segunda porción del duodeno.

Disecar la arteria esplénica identificando sus relaciones con el páncreas y con el ligamento esplenorenal, identificar sus ramas colaterales.

Identificar las relaciones de los vasos esplénicos con el páncreas, la unión de la vena esplénica con la vena mesentérica inferior y el sitio de formación de la vena porta.

Seccionar longitudinalmente la primera y segunda porción del duodeno, observar su configuración interna y buscar las papilas duodenales.

## Aproximación a la clínica

El duodeno es la porción más corta de las tres que presenta el intestino delgado. Está formado por cuatro porciones, tiene anatómica y funcionalmente hablando una íntima relación con la cabeza del páncreas, recibe el contenido de las vías biliares y del conducto pancreático y es susceptible de padecer úlceras duodenales. El mayor porcentaje de este tipo de úlceras se encuentran en la pared posterior de la primera porción; pueden perforarse produciendo una peritonitis por la salida del contenido a la cavidad peritoneal.

Un cálculo biliar que transite por las vías biliares extrahepáticas puede alojarse en el extremo distal estrechado de la ampolla hepatopancreática. En tal caso, se bloquean tanto las vías biliares como las pancreáticas, de tal forma que la bilis y el jugo pancreático no pueden pasar al duodeno. Sin embargo, la bilis puede retroceder y entrar en el conducto pancreático, lo que suele provocar pancreatitis.

## Reporte integrado del trabajo práctico

Fecha \_\_\_\_\_ Práctica # \_\_\_\_\_

Nombre de la región \_\_\_\_\_

Firma del maestro \_\_\_\_\_



### Trabajo previo

- Estudiar en su libro de texto: la disposición, forma, trayecto, irrigación e inervación de cada una de las diferentes partes que conforman el intestino grueso, investigar tanto su división anatómica como la funcional.

### Etapas de la disección

Se aprovecharán los cortes y desplazamientos viscerales realizados en las regiones que fueron presentadas previamente.

Analizar situación, trayecto, relaciones y terminación de sus componentes anatómicos: ciego y apéndice cecal, colon ascendente, transverso, descendente e ileopélvico, explorando su diferente movilidad a través de la identificación y estudio de sus pliegues peritoneales asociados.

Disecar la arteria mesentérica superior con sus ramas: ilio cólicas, cólica derecha y media.

Disecar la arteria mesentérica inferior con sus ramas: cólica izquierda y sigmoidea.

Identificar la arcada de Riolano con la anastomosis de la arteria cólica media y la arteria cólica izquierda.

Al disecar la arteria ileo cólica, identificar la arteria apendicular en el mesoapéndice.

Analizar la posición in situ del apéndice cecal y el ciego y comparar con las variaciones más frecuentes.

Realizar un corte en el peritoneo parietal del colon ascendente y descendente, para encontrar las estructuras visibles retroperitoneales.

Realizar un corte de 10 cm en la cara lateral del ciego, para observar la válvula ileocecal y el orificio del apéndice vermiforme.

## Aproximación a la clínica

La inflamación aguda del apéndice cecal, la apendicitis, es una causa frecuente del cuadro clínico llamado abdomen agudo (dolor abdominal intenso de aparición súbita). Normalmente, la presión digital del punto McBurney en la fosa ilíaca derecha intensifica el dolor abdominal. En personas jóvenes, la inflamación del apéndice cecal suele estar causada por hiperplasia del tejido linfoide, que termina por obstruir su cavidad. En personas de más edad, la obstrucción normalmente se debe a un coprolito.

El dolor de la apendicitis suele iniciar de forma vaga en la región periumbilical; esto se debe a que las fibras aferentes del dolor entran a la médula espinal a nivel de T<sub>10</sub>. Posteriormente, aparece un dolor intenso en el cuadrante inferior derecho debido a la irritación del peritoneo parietal que tapiza la pared posterior del abdomen.

## Reporte integrado del trabajo práctico

Fecha \_\_\_\_\_ Práctica # \_\_\_\_\_

Nombre de la región \_\_\_\_\_

Firma del maestro \_\_\_\_\_



## Práctica 10

# Riñón y glándula suprarrenal

### Trabajo previo

- Estudiar la topografía renal y elementos hiliares, revisando situación, forma, tamaño, relaciones y la proyección superficial.

### Etapas de la disección

Observar la disposición del peritoneo en ambos riñones, removiéndolo para identificar en el lado que corresponde: la aorta y sus ramas o la vena cava inferior y sus afluentes.

Definir y remover fascia renal o de Gerota y cápsula fibroadiposa o perirrenal notando su continuidad con el tejido conectivo extraperitoneal desde el diafragma hasta el estrecho superior de la pelvis.

Explorar la situación fija de las glándulas suprarrenales y observar su forma, tamaño y relaciones diferentes disecando con cuidado el origen de sus tres categorías de arterias.

Palpar la consistencia y ligera movilidad del riñón diferenciando sus relaciones anteriores peritoneales y viscerales en ambas.

Identificar los vasos y conductos excretores que entran y salen por su borde medial.

Disecar ambas venas renales hasta su hilo, verificando diferencias en cuanto a longitud, relaciones y tributarias que reciben, seccionarlas desde la vena cava inferior para exponer las arterias.

Determinar nivel de origen de las arterias renales localizando su curso y división anterior y posterior antes de entrar al riñón para determinar los dos territorios arteriales.

Identificar el segmento lumbar del uréter, su continuidad con el segmento pélvico.

Observar las relaciones de su segmento abdominal con el músculo psoas, los vasos gonadales que serán disecados en este tiempo de disección y la raíz del mesenterio (lado derecho).

Seccionar el riñón en un plano frontal a lo largo de su borde convexo y observar e identificar corteza, médula y el seno renal con las papilas renales, cálices y pelvicilla.

## Aproximación a la clínica

En los abscesos perinefríticos, la conformación de la fascia renal determina la vía de extensión de estos procesos. Por ejemplo, en el hilio renal, la fascia se fija firmemente alrededor de los vasos renales y del uréter, y por lo general impide la diseminación del contenido purulento hacia el lado opuesto. Sin embargo, el contenido de un absceso (o de sangre proveniente de un riñón lesionado) puede abrirse camino inferiormente hacia la pelvis entre las hojas de la fascia renal, que están unidas laxamente.

Durante los trasplantes renales el riñón puede extraerse de un donante sin lesionar a la glándula suprarrenal debido a la existencia del tabique interrenosuprarrenal que separa los espacios o celdas en los que se alojan los riñones del que ocupa la glándula suprarrenal.

La estrecha relación entre los riñones y los músculos iliopsoas explica la extensión del dolor hacia la articulación coxofemoral por los procesos inflamatorios de las áreas pararenales.

## Reporte integrado del trabajo práctico

Fecha \_\_\_\_\_ Práctica # \_\_\_\_\_

Nombre de la región \_\_\_\_\_

Firma del maestro \_\_\_\_\_



Capítulo 4

# Pelvis



### Trabajo previo

- Estudiar los aspectos anatómicos más relevantes de los órganos pélvicos en el varón.
- Repasar la distribución del peritoneo pélvico con la integración de los fondos de saco peritoneales.
- Estudiar el arreglo de los septos transversales y anteroposteriores que posibilitan la conformación de las celdas vesical y rectal.
- Realizar un estudio comparativo entre la pelvis masculina y la femenina en cada etapa de su estudio.

### Etapas de la disección

Disecar y estudiar las estructuras anatómicas que cruzan el estrecho superior de la pelvis en su trayecto: conducto deferente, nervio obturador, uréter sacroilíaco, vasos ilíacos internos, vasos rectales superiores.

Estudiar las celdas genitovesicales y rectales, sus paredes y su contenido.

Celda vesical: limpiar las zonas accesibles de las paredes vesicales sin destruir vasos sanguíneos y observando sus relaciones peritoneales. Observar las relaciones anteriores de la vejiga explorando el espacio retropúbico de Retzius. Limpiar la cara posterior y observar sus relaciones peritoneales, fasciales y viscerales.

Hacer una incisión en el plano medio de su pared anterior para observar la cavidad vesical e identificar el triángulo de Lietaud. Remover la fascia de la base de la vejiga y exponer las vesículas seminales, observando su relación con el conducto deferente y el sitio de entrada del uréter a la vejiga. Estudiar la formación de los conductos eyaculadores, examinar la próstata considerando su cápsula fibrosa, vaina, situación, relaciones, lóbulos y características de la uretra prostática. Retraer

a la vejiga, la próstata y las vesículas seminales para estudiar los vasos sanguíneos que las irrigan.

Celda rectal. Identificar sus paredes y las relaciones principales del recto.

## Aproximación a la clínica

### Lesiones de la vejiga urinaria

Las lesiones traumáticas de la vejiga urinaria se asocian frecuentemente a fracturas de la pelvis ósea (cerca de un 15 % de todas las fracturas pelvianas se asocian a lesiones uretrales o vesicales, por fragmentos óseos que lesionan a la vejiga urinaria).

### Incontinencia urinaria

Se refiere a la pérdida involuntaria de orina a través de la uretra. Los síntomas de la incontinencia urinaria pueden ser la manifestación de una enfermedad grave subyacente (por ejemplo, una enfermedad neurológica como la esclerosis múltiple o algún tumor maligno) y no debe considerarse como un trastorno simple relacionado con la edad.

### Tacto rectal

El tacto rectal permite explorar aproximadamente los 12 cm inferiores del recto. A través de esta exploración se puede conocer el estado de otros órganos como la próstata y el fondo de saco rectovesical de Douglas. También es de ayuda en el diagnóstico de abscesos perianales, hemorroides o procesos neoplásicos.

## Reporte integrado del trabajo práctico

Fecha \_\_\_\_\_ Práctica # \_\_\_\_\_

Nombre de la región \_\_\_\_\_

Firma del maestro \_\_\_\_\_



## Práctica 2

# Pelvis femenina

### Trabajo previo

- Estudiar comparativamente pelvis femenina y masculina en cada etapa de la práctica.

### Etapas de la disección

Observar las estructuras que cruzan el estrecho superior de la pelvis: el ligamento redondo del útero que ocupa una posición similar al conducto deferente en el hombre. Los vasos contenidos en el ligamento suspensorio del ovario.

Estudiar las celdas vesical, genital y rectal, sus paredes y contenido:

- a. Celda vesical. Estudiar la constitución de esta celda de la manera ya indicada en la práctica de la pelvis masculina y la configuración interna de la vejiga urinaria por medio de un corte vertical realizado en la cara anteroinferior.
- b. Celda genital. Observar la forma, la posición y las relaciones del útero, empujarlo hacia la línea media para definir el ligamento ancho y sus alerones. Identificar el ligamento propio del ovario y el ligamento redondo del útero, considerar su desarrollo y continuidad.

Localizar el ligamento suspensorio del ovario y su contenido.

Examinar la tuba uterina definiendo sus segmentos y su continuidad con el útero.

Estudiar el ovario, considerando tamaño, uniones con estructuras vecinas, cubierta peritoneal y relaciones con el ligamento ancho y la tuba uterina.

Disecar los vasos ováricos y localizar los vasos uterinos, disecando ramas y observando sus relaciones con el uréter, seguir éste hasta la vejiga, indicando curso y relaciones.

Seguir el ligamento redondo hasta el anillo inguinal profundo, considerando su posición en el conducto inguinal.

Celda rectal. Estudiar las relaciones principales del recto.

## Aproximación a la clínica

### Laparoscopia pelviana

La laparoscopia es un método de exploración que permite visualizar la cavidad peritoneal mediante un sistema óptico. Con este procedimiento se puede realizar un buen diagnóstico y aplicar el tratamiento adecuado de diversas patologías abdominales. Se ejecuta una incisión mínima (1 cm aproximadamente), se introduce la aguja de Veress o directamente un trócar con vía abierta para así insuflar la cavidad peritoneal con CO<sub>2</sub>. La endocámara, que se introduce a través del trócar, permite visualizar gran parte de la cavidad peritoneal. Esto es útil sobre todo para las pacientes con abdomen agudo en las que se sospecha una apendicitis, pero que también pueden cursar con alguna patología ginecológica, por lo que se puede realizar el diagnóstico diferencial mediante este procedimiento.

### Ubicación del útero en la pelvis

El término posición del útero define la relación de este órgano con la pelvis ósea. En estado normal, el útero se encuentra en el centro de la cavidad pelviana, por debajo del estrecho superior de la pelvis. La versión es la relación de los ejes longitudinales del útero y de la vagina que forman un ángulo abierto hacia abajo y delante de 95° aproximadamente. El cuerpo del útero está habitualmente ubicado en la hemipelvis anterior y el cuello en la hemipelvis posterior. La flexión uterina es la relación entre los ejes longitudinales del cuerpo y del cuello uterino. Estos ejes se entrecruzan a nivel de istmo uterino. El útero normal de la mujer en edad reproductiva está generalmente en anteversoflexión.

## Reporte integrado del trabajo práctico

Fecha \_\_\_\_\_ Práctica # \_\_\_\_\_

Nombre de la región \_\_\_\_\_

Firma del maestro \_\_\_\_\_

## Reporte integrado del trabajo práctico

Fecha \_\_\_\_\_ Práctica # \_\_\_\_\_

Nombre de la región \_\_\_\_\_

Firma del maestro \_\_\_\_\_

## Reporte integrado del trabajo práctico

Fecha \_\_\_\_\_ Práctica # \_\_\_\_\_

Nombre de la región \_\_\_\_\_

Firma del maestro \_\_\_\_\_

## Algunas obras de los mismos coordinadores:

- Manual de prácticas, Anatomía I

Consulta estos títulos dentro del catálogo de Libros UAT del Consejo de Publicaciones en el siguiente enlace:



<https://libros.uat.edu.mx>

 <https://publicaciones.uat.edu.mx>

---

### Equipo editorial

Coordinación: Venancio Vanoye Eligio

Gestión y administración: Jessica Abigail Rodríguez Tinajero, María Teresa Maldonado Sada

Revisión y corrección de estilo: José Luis Énder Velarde García, Jorge Alberto Vázquez Herrera

Diseño y maquetación: Erika González Navarro, Wendy Castillo Cruz, Lorena E. Cortez Rodríguez

*Manual de Prácticas de Anatomía II* de  
María Teresa Barrón Torres, Marina Morales Doria,  
Dámaris González Barrón, autoras, publicado por la  
Universidad Autónoma de Tamaulipas en mayo de  
2026. La revisión y diseño editorial correspondieron  
al Consejo de Publicaciones UAT.



VERDAD, BELLEZA, PROBIIDAD

La anatomía práctica comprende el estudio sistemático de los elementos que configuran las regiones del cuerpo humano. La disección permite descubrirlas mediante instrumentos que ayudan a organizar en planos los tejidos de la zona en estudio.

La anatomía topográfica y la descriptiva se aprenden en la sala de disección, con respeto y método para cuidar el cadáver de quien en vida nunca imaginó que contribuiría a la formación de futuros profesionistas de la salud.

El objetivo de este manual de disecciones es promover una mayor comprensión y memorización de los temas estudiados en Anatomía Teórica II. Estos conocimientos les permiten a los alumnos integrar la constitución y la función del cuerpo humano como un todo.

El libro se ha diseñado con el propósito de facilitar el trabajo en el anfiteatro a los alumnos que se encuentran ante un cadáver que será disecado. Esta obra complementa el curso de Anatomía Práctica, pues aporta elementos fundamentales para respaldar su trabajo en el anfiteatro.

ISBN UAT: 978-607-69439-6-0

ISBN: 978 607 69439 6 0



9 786076 943960



Consejo de  
Publicaciones